UNIVERSIDAD POPULAR AUTONOMA DEL ESTADO DE PUEBLA

POSGRADO EN ODONTOLOGÍA RESTAURATIVA

REHABILITACIÓN ESTÉTICA DE MÍNIMA INVASIÓN, POSTERIOR A TRATAMIENTO MULTIDISCIPLINARIO

PARA OBTENER EL GRADO:

ESPECIALISTA EN ODONTOLOGÍA RESTAURATIVA

PRESENTA:

NAVA MORALES CHRISTIAN

ASESOR METODOLÓGICO:

MTRO. HUITZIL MUÑOZ ENRIQUE EDGARDO

ASESOR CLÍNICO:

C.D. ESP. PAREDES LOPEZ MANUEL ISMAEL

Octubre 2018

UPAEP – Secretaría General
Dirección General de Apoyos Académicos
Dirección del Centro de Recursos para el Aprendizaje y la Investigación.
Biblioteca Central - **Karol Wojtyla**

Tesis Digitales Restricciones de uso:

DERECHOS RESERVADOS ©
PROHIBIDA SU REPRODUCCIÓN TOTAL O PARCIAL

Todo el material contenido en esta tesis está protegido por la Ley Federal del Derecho de Autor (LFDA) de los Estados Unidos Mexicanos (México).

El uso de textos, imágenes, gráficas, fragmentos de videos, y demás material que sea objeto de protección de los derechos de autor, será exclusivamente para fines educativos e informativos y deberá citar la fuente de donde la obtuvo mencionando el autor o autores involucrados en el documento.

Cualquier uso distinto como el lucro, reproducción, edición o modificación, será perseguido y sancionado por el respectivo titular de los Derechos de Autor.

Índice

Capítulo I

1.1 Planteamiento del Problema
1.2 Justificación
1.3 Objetivo general
1.4 Objetivos específicos

Capítulo II

2.0 Historia Clínica
2.1 Diagnostico
2.2 Fotografías diagnosticas
2.3 Conceptos básicos de la fotografía
2.4 Fotografías extraorales
2.5 Fotografías intraorales
2.6 Análisis estético
2.7 Líneas de referencia Horizontal
2.8 Líneas de referencia Vertical
2.9 Proporciones faciales
2.10 Perfil
2.11 Línea E
2.12 Angulo naso labial
2.13 Análisis dentolabial
2.14 Perfil incisivo
2.15 Línea de la sonrisa
2.16 Análisis Dental
2.17 Morfología dental
2.18 Proporción dental
2.19 Espacios interproximales
2.20 Análisis oclusal
2.21 Principios de la proporción dorada
2.22 Contorno y anatomía vestibular
2.23 Espacio interincisal
2.24 Color
2.25 Textura
2.26 Posición y alineamiento
2.27 Forma y tamaño de los espacios interproximales incisales
2.28 Análisis Fonético M, E, F, V, S

Capítulo III

3.1 Carillas estéticas
3.2 Concepto
3.3 Origen
3.4 Definición
3.5 Diagnostico
3.6 Hábitos del paciente
3.7 Expectativas Del Paciente
3.8 Oclusión
3.9condicion del diente
3.10 Morfología Gingival
3.11 Sonrisa
3.12 Clase de carillas
3.13 Carillas de Porcelana
3.14 Que es porcelana
3.15 Indicaciones de las carillas de porcelana
3.16 contraindicaciones de las carillas de porcelana
3.17 Factores a considerar en las carillas
3.18 Análisis estético previo.
3.19 Encerado de diagnostico
3.20 Preparación dentaria
3.21 Elección de color
3.22Materiales de impresión
3.23 Toma de Impresión
3.24 Características de los materiales de impresión
3.25 Provisionales

Capítulo IV

4.1 Modelo de trabajo
4.2 Estratificación de porcelana
4.3 Pulido de la superficie y glaseado

Capítulo V

5.0 Prueba de carillas
5.1 Cementado de las carillas
5.2 Concepto
5.3 Preparación de la superficie cerámica
5.4 Preparación de la superficie dentaria
5.6 Cuidados posoperatorios

Capítulo VI

-Casos Clínicos
-Bibliografias

Capítulo I

Pregunta de investigación:

- ¿En la odontología conservadora las carillas son un procedimiento de alta exigencia que permite la mejora estética del paciente?

- ¿Las carillas son un procedimiento odontológico de alta exigencia estética que permite la mejora de la apariencia del paciente?

- ¿Las carillas son un procedimiento odontológico altamente estético que permite la mejora estética del paciente?

- ¿Las carillas son un procedimiento odontológico altamente estético que permite la mejora estética y la satisfacción del paciente?

Planteamiento del problema

La corrección de problemas de textura, forma o color suele ocasionar cambios en las personas, de hecho, los efectos psicológicos positivos de la restauración de la sonrisa suelen contribuir a mejorar la propia imagen, la autoestima, y su característica fundamental es ser una propuesta mínimamente invasiva que restaura, ofrece estética y función.

Las carillas dentales son finas laminas, que cubren la cara exterior del diente, son utilizadas para mejorar la apariencia estética con el fin de corregir problemas estéticos o patológicos de los dientes ocasionados por caries dental, restauraciones previas y fracturas. Se realiza un único tratamiento para disminuir los defectos de forma, color, tamaño, desgaste, posición, separación entre los dientes anteriores, permiten lucir una elegante sonrisa.

Las carillas son tratamientos de costos intermedios, pero existe un gran reto a nivel mundial, ya que es un equipo el que trabaja con ellas y se requiere de comunicación , dentista y técnico dental, es una estructura de milímetros de grosor, en la cual están indicadas ya que tienen la ventaja de un desgaste mínimo del diente ,son muy frágiles por lo que hay que tener mucho cuidado antes de adaptarlas; pero una vez cementadas adquieren dureza, lo cual le permite convivir con un medio húmedo.

Las carillas dentales, son uno de los tratamientos más indicados, en dientes manchados o malformados; en estos casos, el paciente suele esforzarse conscientemente para no sonreír o emplear otros mecanismos de defensa para disimular sus dientes durante la sonrisa

El porcentaje de éxito es un 65%. En la cual existe el fracaso como en todo trabajo en un porcentaje de 20% ya que se puede provocar por mala maniobra mecánica o por incorrecta adaptación, un 15% han fracasado por no tomar precauciones en casa, ya que no es igual tener una carilla que los dientes propios.

Las carillas son tratamientos que ayudan a ocultar defectos dentales, sin embargo, cuando no se aplican las debidas técnicas profesionales adecuadas, resultan ser un problema en vez de una solución; a nivel clínico no se ha realizado investigaciónes integras que permitan obtener porcentajes exactos sobre las deficiencias que aparecen después de haber aplicado un tratamiento basado en carillas y la satisfacción o insatisfacción del usuario .

Justificación

En la actualidad vivimos en una sociedad cada vez más obsesionada con la apariencia estética en la cual la expresión facial es el aspecto más importante y cualquier defecto puede provocar rechazo del observador o incluso, en muchas ocasiones, inseguridad o complejos en la persona que lo posee. Este es el motivo por el que se debe ofrecer a cada uno de los pacientes atención especializada en

las técnicas estéticas que año tras año se vienen mejorando.

Este trabajo nos ayudara a beneficiar tanto a los estudiantes de odontología, asi como un apoyo a los residentes de la especialidad de restaurativa, para comprender los procedimientos de laboratorio, clínicos, sus indicaciones y manufactura.

Objetivo general

-Mejorar el diagnóstico y los procedimientos para un tratamiento de alta estética con carillas dentales.

-Mejorar estética del paciente con un tratamiento altamente conservador

Objetivos específicos

-Estudiar y analizar si las carillas dentales son el procedimiento odontológico ideal para realizar cambios estéticos de pacientes.

-Estudiar y analizar cada uno de los auxiliares de diagnostico

-Mejorar la apariencia estética de cada paciente

-Analizar color

-Analizar la colocación del cemento para relacionarlo con el espesor de la misma.

-Diseñar una propuesta de solución al problema encontrado.

Capitulo II

Historia Clínica.

Este es un documento oficial, de mucha utilidad para los clínicos ya que por medio de este se valora al paciente y se evalúa como llega a la clínica odontológica, además de valorar si existen antecedentes de enfermedades y de tratamientos

odontológicos.

Para llegar a un adecuado tratamiento debemos conocer los antecedentes generales del paciente, así como el estado actual del padecimiento; por lo tanto, es fundamental y necesario realizar una historia clínica en el inicio del tratamiento. La evaluación clínica puede llevarse a cabo mediante lo siguiente:

- Historia clínica auto contestable
- Interrogatorio intencionado de datos positivos

Exploración física: a) hábitos b) signos vitales¸ c) cráneo, cara y cuello[1]

El protocolo estético y la ficha de laboratorio son instrumentos imprescindibles para la comunicación exhaustiva y eficiente entre el odontólogo y el protésico dental. Los datos meticulosamente recabados del análisis facial, dentolabial, fonético, dental y gingival en forma de un protocolo estético especial, así como un análisis funcional (estático y dinámico) pueden transmitirse íntegra y claramente al protésico por medio de una ficha de laboratorio estructurada, para así guiarle durante la correcta implementación del encerado diagnóstico y de la restauración provisional. De este modo se evita que el protésico se vea obligado a tomar decisiones importantes que deben ser tomadas exclusivamente por el odontólogo después de haber llevado a cabo un meticuloso análisis estético y funcional en el paciente.

Es un documento legal obligatorio, además de una herramienta indispensable. Primero, para decidir si el paciente puede o no ser atendido cuando acude a consulta. Algunos pacientes pueden requerir modificaciones a los manejos habituales y otros deben ser referidos a algún tipo de interconsulta para su valoración médica, postergando así el tratamiento odontológico por razones de seguridad.

Se sugiere que el formato cuente con los siguientes apartados: ficha de identidad, motivo de la consulta, antecedentes heredofamiliares, antecedentes personales no

[1] Gutiérrez P. Urgencias médicas en odontología.1 ed. Ciudad de México: Mcgrawhill;2005.

patológicos y antecedentes personales patológicos.

Desde el primer contacto entre un profesional de la salud y el paciente que acude a consultar por un problema concreto se empieza a establecer una relación: la relación médico- paciente o, en nuestro caso, la relación dentista- paciente. La actuación del odontólogo o del estomatólogo ante el paciente debe estar siempre basada en el conocimiento previo de este último. Por ello es imprescindible la realización de una historia clínica, que resulta de practicar un interrogatorio o *anamnesis y* una exploración física exhaustiva, completada por las pruebas complementarias que puedan aportar datos aclaratorios.

Desde una perspectiva legal, y siguiendo a Moya, Roldan y Sánchez (1994), la historia clínica se define como (un documento fundamental en el que se recoge la descripción ordenada, completa y precisa de la experiencia que el odontólogo obtiene en su relación directa y técnica con los pacientes. Es un documento, y así ha sido considerado por nuestra jurisprudencia, pudiendo ser a su vez un documento oficial o privado, según la historia se elabore dentro de los sectores público o privado. Es un documento fundamental, por lo que ha de elaborarse siempre con carácter previo a la instauración de un tratamiento y además ha de ser realizado, de manera indelegable, por iniciativa del médico estomatólogo o del odontólogo, y bajo su dirección. La historia clínica, por otro lado, debe recoger los aspectos esenciales de la relación odontólogo- paciente, tanto lo que el paciente señale, como lo que el odontólogo deduzca a través de la anamnesis, las exploraciones, por imperativo legal). Se trata, por tanto, de un documento oficial, en el que se registra la información personal del paciente y que el dentista no debe proporcionar a terceros sin el consentimiento expreso de éste. Los datos deben obtenerse, registrarse y archivarse con la mayor discreción. Cuando la responsabilidad profesional esté en entredicho, estos datos constituyen un registro con valor legal. La causa más frecuente de casos de mala praxis se debe a negligencia en cuanto a mantener los registros al día y dejar de tener en cuenta los datos básicos de la historia clínica, los diagnósticos y los tratamientos.

Los objetivos de la historia clínica son varios, que pueden resumirse en:

1. Asistencial: trata de conseguir una correcta elaboración del diagnóstico, pronóstico y tratamiento.

2. Docente: la información recogida en las historias clínicas proporciona muchos datos utilizables en este ámbito.

3. Investigador: íntimamente relacionado con el apartado anterior, al correlacionar los datos registrados.

4. Sanitario/epidemiológico.

5. Administrativo y económico.

6. Control de calidad: contrastar todos los anteriores entre sí contribuye a establecer un juicio del valor cualitativo de la actuación profesional.

Conceptos y Objetivos

La historia clínica es el registro ordenado, secuencial y permanente de todos los fenómenos clínicos. En ella quedan plasmados todos los datos obtenidos mediante el interrogatorio y la exploración (directa e indirecta), así como los relativos al diagnóstico, tratamiento y seguimiento del paciente, tal como se ha indicado con anterioridad. Entre los objetivos de la historia clínica, desde una perspectiva asistencial, se encuentran la identificación de los pacientes y el conocimiento de enfermedades personales o familiares más importantes, con el fin de adaptar el tratamiento odontológico a las condiciones de salud física y mental del paciente y prevenir las complicaciones frente a los tratamientos instaurados (quimioprofilaxis). Como se señalaba en un apartado anterior, la historia clínica constituye asimismo una garantía médico legal de atención adecuada al paciente.

Para conocer la sintomatología del paciente, el profesional de la salud bucodental se vale de un método denominado propedéutica**.** La propedéutica clínica o semiotecnia se define como el «conjunto ordenado de métodos y procedimientos de que se vale el clínico para obtener los síntomas y signos, y con ellos elaborar un diagnóstico». Entre los objetivos de la propedéutica clínica se encuentra,

principalmente, la metodología del interrogatorio y de la exploración física del paciente con miras a obtener los datos necesarios para establecer un diagnóstico. Una vez establecido éste, entrará en juego la terapéutica, mediante la cual se elegirá el tratamiento adecuado al diagnóstico efectuado. La *semiología y* la sintomatología estudian los signos y los síntomas de las enfermedades[2].

Interrogatorio

Conjunto de datos que se recogen en la historia clínica de un paciente con un objetivo diagnóstico.

Es el punto esencial de contacto entre el médico y el paciente. Se basa en la confianza, el respeto y la sinceridad de ambas partes. Los cuatro primeros elementos son: la presentación mutua, la toma de los datos generales, el registro del motivo de consulta y la enfermedad actual como el paciente mismo la describe.

Ficha de identidad.

Tiene como objetivo la identificación del paciente y obtener datos primordiales para su manejo y localización. Debe contar como mínimo los siguientes datos: nombre del paciente, fecha, sexo, edad o fecha de nacimiento, peso, estatura y teléfono casa y trabajo.

Motivo de la consulta.

En este apartado valoramos el motivo por el cual el paciente llega a la clínica odontológica.

Debe describirse con las palabras textuales del paciente. Sin embargo, algunas expresiones como “me duele la muela”, son en algunos casos de poca ayuda en la orientación que se busca dar al ir obteniendo la historia clínica, puede sustituirse la frase por “dolor en región de molares inferiores del lado derecho”, así se cuenta con

[2] Bassigny F. Manuel d'orthopédie dentofaciale. París: Masson, 1991.

información más detallada y útil.

Síntoma principal.

El síntoma principal es lo que el paciente presenta en ese momento por lo cual está buscando ayuda profesional.

Los síntomas principales se pueden encuadrar en una de las cuatro categorías siguientes:

-Comodidad. (Dolor, sensibilidad, inflamación).

-Función. (dificultad en la masticación o en el habla).

-Aspectos sociales. (mal sabor o halitosis).

-Apariencia. (dientes o restauraciones fracturadas, poco estéticas, o con coloración anómala).

Antecedentes Heredofamiliares.

Esta sección tiene por objeto estar alerta a padecimientos que aún no hayan sido diagnosticados en el paciente, y que potencialmente requieran modificar el tratamiento odontológico. En este apartado, se pregunta sólo acerca de padecimientos sintéticos que puedan ser transmitidos en forma hereditaria, por ejemplo; diabetes mellitus, hipertensión arterial sintética o algunos tipos de cardiopatía, por mencionar algunos, y éstos son relevantes cuando están presentes en familiares directos, como abuelos, padres o hermanos.

Antecedentes personales no patológicos.

En este apartado se investigan todos los factores que pueden relacionarse con el estado de salud del paciente, pero que no sea a causa de enfermedad: qué tipo de trabajo desempeña, escolaridad, tipo de dieta, hábitos de higiene, religión, tipo de

vivienda, si cuenta con todos los servicios sanitarios, si convive con animales; si es paciente femenino, preguntar si ha presentado retraso en su ciclo menstrual o si está embarazada.

La información recabada será de utilidad para saber si el paciente puede reincorporarse a sus actividades de inmediato o si conviene indicar algunos días de reposo, adecuar la forma de comunicarse con el paciente de acuerdo a su escolaridad, si presenta deficiencias vitamínicas y, por ende, alteraciones hemodinámicas o de coagulación. En el caso de la religión, existen algunas que no permiten ciertos medicamentos, intervenciones o transfusiones sanguíneas. Aunque el embarazo no es una enfermedad, puede afectar al estado de salud de una paciente y obligar a modificar o incluso posponer el tratamiento odontológico.

Antecedentes personales patológicos.

Aquí se recopila la información sobre la salud de un paciente lo cual permite manejar y darle seguimiento a su propia información de salud.

Es hasta este momento cuando se pregunta acerca de las enfermedades que presenta o haya presentado el paciente; para hacerlo de forma ordenada se cuestiona primero sobre los trastornos propios de la infancia, como hepatitis, varicela, sarampión, parotiditis, asma, fiebre reumática, entre otros, aunque no las esté padeciendo, algunas pueden haber dejado secuelas que hagan modificar el tratamiento.

Posteriormente se pregunta sobre padecimientos comunes que tienen relación con el tratamiento odontológico.

-Diabetes mellitus

-Hipertensión arterial.

-Cardiopatía coronaria.

-Fiebre Reumática.

-Insuficiencia cardiaca.

-Arritmia cardiaca.

-Asma.

-Anemia.

-Epilepsia.

-Cáncer u otras neoplasias.

-Padecimientos renales.

-Padecimientos hepáticos.

-Padecimientos digestivos.

-Alergias.

-Síndrome de la inmunodeficiencia adquirida (SIDA).

Historia Dental.

En este apartado se valora diente por diente escribiendo todas las observaciones clínicas al explorar la cavidad bucal.

En el caso de que nuestra valoración sea necesaria para algún procedimiento legal debe ser remitido a un especialista.

Historia periodontal

Valoramos todos los tejidos que rodean a los órganos dentarios.

Se debe valorar la higiene bucal del paciente, así como las medidas de control de placa y las instrucciones que se le hayan dado previamente. Se deben anotar si se han producido limpiezas bucales previas, las fechas y la naturaleza de cualquier cirugía periodontal.

Historia restauradora.

Puede incluir únicamente restauraciones simples con amalgama de plata o resina compuesta, o también coronas y prótesis fijas múltiples. La antigüedad de las restauraciones existentes puede servir para establecer el pronóstico y la probable durabilidad de nuestras restauraciones fijas.

Historia de endodoncia.

A menudo los pacientes olvidan qué dientes han sido tratados mediante endodoncia. Estos dientes se identifican mediante radiografías, cuyos datos pueden servir para monitorizar el estado de salud periodontal y la posibilidad de detección precoz de lesiones de este nivel[1].

Historia de ortodoncia.

El análisis oclusal debe ser una parte integral de la valoración de la dentición . En caso de que sean necesarias restauraciones, deberían ser realizadas por el dentista restaurador, puede ser necesario un ajuste oclusal para favorecer la estabilidad y posiciones de los dientes a largo plazo o para evitar eliminar la actividad parafuncional. Hay ocasiones en las que se pueden detectar radiográficamente reabsorciones radiculares achacables al tratamiento ortodóncico. En estos casos, dado que la relación corona raíz está afectada, es probable que tenga influencia en un futuro tratamiento mediante prótesis, así como en su pronóstico. A menudo los tratamientos restauradores se pueden simplificar gracias a movimientos dentarios ligeros. Si el paciente asume el tratamiento ortodóncico es posible ahorrar mucho tiempo si se inician los movimientos dentarios desde el principio.

[1] Gutiérrez P. Urgencias medicas en odontología.1 ed. Ciudad de México: Mcgrawhill;2005.

Historia de la prótesis removible.

Se deben tener en cuenta las experiencias del paciente con prótesis removibles, los motivos por los que se utilizó, y éxito de dichas protesis.

Historia de la cirugía oral.

Se debe tener información sobre los dientes ausentes y cualquier complicación que pudiera haberse producido durante el proceso de extracción. Principalmente si el paciente fue sometido a cirugías ortógnaticas y precisan un tratamiento posterior. antes de emprender cualquier intervención se debe coordinar completamente el componente prostodóncico del tratamiento propuesto con el tratamiento quirúrgico.

Historia radiográfica.

Las radiografías realizadas con anterioridad pueden ser útiles para el estudio progresivo de la enfermedad dental y debe obtenerse siempre que sea posible para evitar exposiciones adicionales innecesarias. En la mayoría de las ocasiones las series radiográficas diagnósticas son esenciales y constituyen una parte importante de la exploración.

Historia de la articulación temporomandibular.

Una historia de dolor, chasquidos en las articulaciones temporomandibulares o síntomas neuromusculares como el dolor a la palpación, puede estar causada por una disfunción de la articulación temporomandibular, que se debe tratar con antelación antes de comenzar el tratamiento con prótesis fija. Con el cuestionario inicial se puede identificar eficazmente este tipo de problemas. Se debe preguntar al paciente sobre cualquier tratamiento previo de la disfunción de la articulación[3].

[3] Canut JA. Ortodoncia clínica. Barcelona: Masson, 1992.

Diagnostico

Para obtener un tratamiento exitoso es importante realizar un diagnóstico correcto y completo, basado en la observación clínica y las expectativas del paciente, obteniendo así un mejor panorama para la elaboración correcta del tratamiento, y en consecuencia, logrando definir con mayor precisión el plan del mismo. El diagnostico deberá comprender: [4]

- Exploración intraoral
- Exploración extraoral
- Diagnóstico de aspectos estéticos
- Fotografías
- Análisis radiográfico
- Modelos de estudio
- Análisis oclusal

Fotografías clínicas

Las fotografías son una parte esencial para el registro clínico por un gran número de razones: a) memorias poco fiables: sin importar los meses los pacientes y dentistas tienden a olvidar que tan severa era su condición original. Teniendo fotos disponibles de cada visita les recuerda a ambos la situación original. B) Evaluaciones de tratamiento. Una rápida revisión secuencial de diapositivas con la paciente dura el tratamiento va a ahorrar largas explicaciones sobre el plan de tratamiento. C) Necesidades de enseñanza: Las diapositivas son las herramientas más importantes de enseñanza en la odontología. Si los casos necesitan ser presentados en carteles o conferencias, un alto estándar de fotografía es requerido. D) Caso médico legales: es crítico tener fotografías clínicas que indiquen alguna

[4] Joubert R. Odontología adhesiva y estética. Madrid: Editorial Ripano, 2010. Pp. 210-211

patología preexistente o trauma en los dientes, registros apropiados van a ayudar evitar cualquier disputa post tratamiento[5].

Conceptos básicos de la fotografía

La Cámara. - Es una herramienta básica con la cual hacemos imágenes fotográficas básicamente es una caja que atrapa la luz que contiene el film y lo protege de la luz excepto cuando lo exponemos para grabar una imagen. Dentro de la caja debe existir medios para sostener el film plano contra el final de la caja, y para de un film expuesto a uno no expuesto. Al otro extremo de la caja está localizado el lente que proyecta una imagen óptica de la escena frente a él, dentro del lente se encuentra el diafragma que limita que el brillo de una imagen alcance el film. En algún lugar entre el frente del lente y el film hay un disparador que previene que la luz de la imagen alcance el film excepto en el momento de la exposición, es decir cuando nosotros abrimos el disparador por medio de un botón. La cámara también tiene un visor que nos muestra el área del sujeto que va a estar incluida en el film.

Resolución de imagen. - La resolución describe cuanto detalle puede tener una imagen, la resolución de las imágenes está determinada por la cantidad de pixeles y la profundidad del bit de cada pixel, un pixel es el elemento más pequeño discernible de una imagen. Cada pixel representa un color, el color de los pixeles y el rango de brillo está determinado por la profundidad del bit, los pixeles están agrupados juntos para crear la ilusión de una imagen. Cuando el número de pixeles incrementa, el detalle de la imagen se vuelve más nítido.

La resolución de las cámaras es calculada por el número de megapíxeles (millones de pixeles) que el sensor de imagen digital es capaz de capturar. La resolución de la pantalla es expresada en pixeles por pulgada o como una dimensión máxima, como 1920x1280 pixeles. Un máximo de resolución de impresión es expresado en

[5] *Manjunath S. G. y cols. Photography in Clinical Dentistry- A Review. INTJDC.2011 Abr-Jun;3(2):40-43)*

puntos por pulgadas.

Distancia focal. - Es técnicamente definida como la distancia que va de la parte del sensor óptico en la cual los rayos de luz convergen al punto donde los rayos de luz pasan a través del lente y están enfocados al plano de la imagen o el sensor digital de imagen, esta distancia es medida en milímetros. Desde un punto de vista práctico la distancia focal puede ser enseñada como la cantidad de magnificación de los lentes. Entre más largo sea la distancia focal, el lente magnifica más la escena, en adición a la magnificación la distancia focal determina la perspectiva y compresión de la escena.

Exposición. -Es la correcta relación entre la luz que recibe el sensor y el tiempo al que será expuesto, se obtiene un resultado satisfactorio cuando existe el equilibrio entre luz, fidelidad de color y visualización de detalles conforme el objetivo, la combinación de apertura y tiempo nos da el valor de exposición

Apertura, ISO y Velocidad de disparo. -Cuando estos tres elementos están combinados, representan un valor de exposición adecuado para una configuración dada[6].

Apertura: Es el tamaño del orificio a través del cual la luz entra a la cámara. Un iris dentro del lente constriñe cantidades variables para reducir a apertura que se necesita cuando la imagen es capturada. La medida especifica de apertura es llamada “f-stop” y es calculado como el radio del lente abierto a la distancia focal[7].

Velocidad de Disparo: Se refiere a la cantidad de tiempo que el disparador está abierto o el sensor digital de imagen es activado. La exposición de imagen es determinada por la combinación de la velocidad de disparo y la apertura. Las velocidades de disparo están representadas como fracciones de segundo, por ejemplo: 1-8. Los incrementos de la velocidad de disparo son similares a las

[6] Shadi S. Samawi. A Short Guide to Clinical Digital Photography in Orthodontics. Second Edition. Jordania: Ed SDOC; 2011.

[7] S.M Mauricio, manual de fotografía clínica para el odontólogo ,Amolca:48-51,2014.

configuraciones de apertura.

ISO: Se entiende por Interational Standards Organization. El rango de ISO que va de valores de 25 hasta 6400 o más, indica la sensibilidad especifica de la luz. Entre más bajo sea el rango de ISO, el sensor de imagen es menos sensible, por lo cual la imagen será más tersa, porque hay mucho menos ruido digital en la imagen. Entre más alto sea el rango de ISO (mas sensitivo) el sensor de imagen tiene que trabajar más para establecer una imagen efectiva, de ese modo produce más ruido digital[8].

Técnica Para la toma de Fotografías

Retractores:

Los retractores recomendados son aquellos que tienen doble punta activa. Se encuentran de varios tamaños

Espejos Dentales.

Muchos tipos de espejos se han usado para fotografía clínica, desde espejos con frente plateado y espejos altamente pulidos, con estos espejos con frente plateado no ocurren imágenes con sombra, sin embargo, con el uso de espejos propiamente dichos ocurre una doble imagen y zonas obscuras.

Es preferible utilizar espejos de mango largo ya que permiten un mejor control y manejo durante las tomas oclusales. se pueden encontrar diferentes tamaños.

Fotografías necesarias

-Fotografías extraorales

-Fotografías intraorales

-Fotografías de interés especifico

[8] Douglas A. Terry y cols. Contemporary Dental Photography: Selection and Application. FE&RD. 1(1):37-46)

Un set de fotografía clínica completa para cualquier paciente y en cualquier etapa del tratamiento, el cual pueda otorgarle al clínico el beneficio máximo e información necesaria, incluye por lo menos 9 fotografías: 4 extraorales y 5 intraorales (7)

Fotografías Extraorales.

Se coloca al paciente sobre una banca sin respaldo y con el cabello por detrás de las orejas sin cubrir la frente, el fondo puede ser blanco o negro a criterio del operador. La cámara debe de estar colocada en un trípode a la misma altura que la cara del paciente y a una distancia de un metro, se debe tomar una foto frontal serio, una en posición de reposo y una sonriendo. Para la toma de la sonrisa natural se aconseja tomar un video pues es difícil que el paciente sonría espontáneamente por lo tenso de la situación se toman fotos laterales con el paciente serio.
Las fotografías extraorales incluyen:

Frontal (labios relajados)
Frontal (Sonriendo)
Perfil (Preferentemente de lado derecho con labios relajados)

CONSIDERACIONES PARA LA FOTOGRAFÍA EXTRAORAL

Antes de comenzar a tomar nuestra sesión de fotos dentales debemos tener listo un fondo color neutro mate (blanco, gris o negro), el fondo color negro no es adecuado para los pacientes con cabello o piel oscuro.

La cámara debe estar colocada sobre un trípode a una distancia recomendada, en cuanto al paciente este debe tener el cabello recogido, rostro sin gafas, poco maquillaje o joyería.

Para las fotos extraorales se recomienda un valor de apertura mínimo de F8 – F11

Fotografía frontal

Es la más sencilla de todas. Sin embargo, existen ciertos parámetros para realizar esta fotografía.

Primero el encuadre debe abarcar la cara y cuello del paciente con un margen razonable alrededor, esto se logra sosteniendo la lente de la cámara en una posición vertical y localizándose a una distancia razonable del paciente.

El paciente debe mantener su cabeza en una posición natural, con los ojos fijos hacia a lente de la cámara, debe mantener su mandíbula relajada con los labios en contacto y hay que asegurarse que la línea interpupilar del paciente este nivelada.

Fotografía frontal (sonrisa).

En esta fotografía el paciente debe sonreír de manera natural mostrando los dientes, es una herramienta de gran ayuda para analizar la estética de la sonrisa y los tejidos relacionados a esta.

Fotografía de perfil (labios relajados).

Para esta fotografía se le pide al paciente girar quedando su perfil derecho frente a la cámara, en el caso de grandes asimetrías se puede tomar también el perfil izquierdo. La cabeza debe de estar en una posición natural y los ojos fijos en el horizonte, se le puede dar un punto para que el paciente fije la mirada recta o un espejo para que vea sus propias pupilas.

Si tenemos problemas para saber cuál es la posición correcta de la cabeza podemos tazar una línea imaginaria que une la inserción del pabellón auricular con el canto externo del ojo, esta línea debe quedar paralela a la línea del horizonte, todo el perfil debe ser visible sin que interfiera el cabello, gorras o bufandas.

Fotografía de ¾ (sonrisa)

Fotografía que permite incorporar un parámetro de profundidad, nos muestra un ángulo de interacción social del paciente dándonos información valiosa sobre los cambios estéticos de la sonrisa antes y después del tratamiento.

Después de la fotografía de perfil el paciente debe girar el cuerpo 45 grados hacia la cámara hasta que quede a la vista la ceja contralateral.

El paciente debe mostrar sus dientes para que tengamos toda la información posible.

Fotografías Intraorales.

Es necesario el uso de retractores, espejos y contrastes. Con ayuda de los retractores tomamos una fotografía frontal con la máxima intercuspidaciòn del paciente. A continuación, con ayuda de los espejos pasamos a las fotos laterales en máxima intercuspidaciòn, así como realizando la guía canina. Con los espejos y retractores tomamos foto oclusal superior e inferior. Por último, con el contraste y el retractor en forma de y tomamos el sector anterior superior.

Fotografía frontal en oclusión.

Se toma con el paciente sentado en el sillón dental a nivel del codo del clínico. Se le colocan al paciente los retractores de labios haciendo que queden lo más separados entre sí y alejados de la mucosa (proyectados hacia el clínico), la foto debe ser tomada a 90 grados de la línea media facial y dental. La línea oclusal debe estar centrada, dividiendo a la fotografía en dos partes iguales, y paralela al piso.

Es necesario usar un F32 que nos dé una mayor profundidad de campo, para que los molares no queden fuera de foco, la magnificación debe ser de 1:2. y el punto crítico de foco serán los incisivos centrales.

Fotografía lateral

Se coloca un retractor en el labio opuesto al lado que vamos a fotografiar y del otro un espejo lateral, pidiendo a la persona que nos ayude que no tire con más fuerza de la necesaria.

Nos colocamos con la cámara del lado opuesto y enfocamos la imagen que aparece en el espejo dando indicaciones al ayudante para que el espejo quede lo más perpendicular posible al lente. Debemos tratar de que nos salga hasta el último molar, no se debe ver el incisivo lateral del lado opuesto.

Fotografía oclusal superior

Se recuesta al paciente en el sillón con el respaldo lo más inclinado posible, la cabeza debe estar híper extendida y la boca abierta. Se coloca el retractor oclusal de labios y el espejo oclusal, este debe formar un ángulo de 45 grados con respecto a la arcada. La fotografía se debe tomar en un ángulo de 90 grados con respecto al espejo y tratando de que salga hasta el último molar.

Con respecto a la lengua se le pide al paciente que la lleve por atrás del espejo para que no interfiera con la visibilidad de ninguna pieza y se le pide que haga su respiración por la nariz en el momento de la toma, el rafé medio se toma como guía para centrar la fotografía.

Fotografía Oclusal inferior

Es la última toma de la serie fotográfica, se recuesta al paciente en el sillón con el respaldo lo más inclinado posible y la boca muy abierta. El clínico se coloca delante del paciente y se invierte el retractor y el espejo oclusal a 45 grados de la arcada.

La lengua debe de quedar entre el espejo y el paladar para impedir que estorbe en la visualización, se debe tratar de incluir hasta el último molar, siempre alejar lo más posible los retractores de los tejidos proyectándolos hacia el clínico, para ayudar en la visualización y dar un mayor confort al paciente.

- Algunas recomendaciones para la sesión:
- Mojar los retractores antes de colocarlos
- Poner vaselina en los labios del paciente
- Calentar el espejo para que no se empañe
- Usar eyector de saliva
- Pedir al paciente que abra grande unos segundos antes del disparo fotográfico
- Hacer las tomas intraorales antes de cualquier procedimiento dental.

Análisis estético.

Las características faciales tienen una influencia importante en la percepción de la personalidad del individuo, relacionada con características psicológicas muy marcadas, algunas se asocian a aspectos individuales específicos. El análisis de estas características se hace usando líneas horizontales, las líneas de referencia vertical y las líneas de referencia sagital. Al mismo tiempo es importante el soporte de ambos labios y el plano oclusal las cuales permiten la correlación de la cara y de la dentición del paciente en el espacio.

Líneas de referencia horizontal

La línea interpupilar desde el punto de vista dental, es una de las principales líneas de referencia y es de gran ayuda para determinar la dirección general del plano incisal de los dientes maxilares y del margen gingival, los cuales deben ser paralelos a esta línea. Con el mismo fin encontramos también la línea ophriac y la comisural. Esta armonía debe ser reforzada por el plano incisal, el cual debe seguir la línea del labio inferior durante la sonrisa, muchos pacientes exhiben algún grado de inclinación del maxilar, el cual es fácilmente demostrable al trazar una línea que pase por las cúspides de los caninos o primeros premolares.

La longitud y el grado de curvatura de los labios, influyen significativamente en la cantidad de exposición dentaria tanto en reposo como en función. Unos labios cóncavos se asocian con una disposición prominente de los dientes. Desde un punto de vista cultural una sonrisa prominente con dientes brillantes es sinónimo de juventud y dinamismo, un labio superior corto hace que la cantidad de diente que se ve sea mayor (3.65 mm) y un labio demasiado largo solo deja ver en promedio (0,59 mm). Pacientes jóvenes muestran un promedio de 3.37mm y pacientes de mediana edad, 30-50 años, solo se alcanza a ver 1.26mm; sin embargo, el promedio normal y con los labios en reposo, la cantidad de borde incisal que se alcanza a ver es de 2mm.

Líneas de referencia vertical

La línea media se dibuja trazando una línea vertical hipotética a través de la glabela, la nariz, el philtrum y la extremidad de la barbilla, la línea media es, en general, perpendicular a la línea interpupilar, formando como una T. Cuanto más centradas y perpendiculares son estas dos líneas, mayor es la sensación de armonía total sobre la cara.

El efecto T creado por la línea interpupilar perpendicular a la línea media facial es sinónimo de una disposición placentera de la cara, con elementos horizontales tales como las líneas de la comisura y ophriac, y con elementos verticales con el puente de la nariz y el filtrum labial. Este sentido de armonía se debe reforzar con la dirección del plano incisal, el plano gingival la posición y eje de la línea media dental maxilar debe coincidir con la mandibular y estas a su vez con la facial. Estudios han demostrado que solo en un 70 % de los casos la línea media dental coincide con la línea media facial. Estas líneas son de gran ayuda para crear simetría y equilibrio en las sonrisas dentales[9].

[9] Fradeani, M.. "Rehabilitación estética en prostodoncia fija. Vol 1: Análisis Estético". Ed. Quintessence. Barcelona, 2006

Líneas de referencia sagital

Los contornos de los labios superiores e inferiores hacen parte del análisis del perfil y deben ser usados como guía para la posición de los dientes. Además, los labios ayudan a determinar la longitud de los dientes, teniendo en cuenta la curvatura y tamaño de ellos, así como, las referencias fonéticas, que ayudan a diagnosticar en estética la correcta posición y forma de los dientes. La M es usada para lograr una posición relajada del labio. Los sonidos de la F y V son usados para determinar la inclinación lingual del tercio incisal de los incisivos centrales maxilares, y si hay extrusión exagerada de los mismos. La S determina la dimensión vertical del habla. El contacto entre los incisivos centrales para producir este sonido determina el espacio anterior del habla, así como para los posteriores se denomina espacio posterior el cual en pacientes clase I o II aumenta durante el movimiento protrusivo, en pacientes clase III, el espacio no varía, la cantidad de desoclusión es mínima durante el movimiento protrusivo.

El soporte del labio superior esta dado en gran parte por los dientes maxilares anteriores. Una localización más vestibular ocasionará mayor tensión lo que hará que los labios sean más delgados, retraídos o verticales. Maritatc y Douglas 1964 mostraron como este soporte esta dado principalmente (70%) por los dos tercios gingivales más que el tercio incisal, jugando un papel importante en el soporte de tejidos blandos y perfil facial del paciente.

Proporciones faciales

Usando las líneas horizontales anteriormente citadas como referencia, una cara bien proporcionada se puede dividir verticalmente en tres partes de igual tamaño. El tercio superior de la cara es el área entre el nacimiento del pelo y la línea del ophriac, el tercio medio va de la línea del ophriac a la línea interalar y el tercio inferior se extiende desde la línea interalar al extremo de la barbilla. Estas tres áreas faciales a menudo varían de tamaño de un individuo a otro, pero esa no es necesariamente la causa de ninguna gran disonancia.

Desde el punto de vista dental, el tercio más bajo de la cara representa indudablemente el área que recibe la mayor atención puesto que es dominado por la presencia de los labios y de los dientes. Como ideal el tercio superior de este espacio es ocupado por el labio superior, y los dos tercios inferiores son ocupados por el labio inferior y la barbilla. La distancia desde el borde de la nariz al borde más bajo del labio superior debe ser, por tanto, aproximadamente la mitad de la longitud entre el labio inferior y el borde de la barbilla, el tercio más bajo de la cara desempeña un papel significativo en la determinación del aspecto estético total.
Cuando el paciente se desplaza de la posición de reposo, con los dientes levemente separados, hasta la posición de máxima intercuspidaciòn existe entonces una alteración evidente en la proporción óptima, vista normalmente entre los tres tercios de la cara[10].

PERFIL

La postura natural de la cabeza se comprueba usando el plano de Frankfort como referencia. Este es identificado anteriormente por el punto más bajo de la órbita y en la parte posterior por la cima del conducto auditivo (porion).
El plano de Frankfort representa, por definición el plano horizontal, incluso si durante la observación clínica es paralelo al horizonte solamente cuando el paciente inclina la cabeza levemente hacia adelante. En cambio, cuando la cabeza del paciente se mantiene erguida, con la mirada fija en el horizonte solamente cuando el paciente inclina la cabeza levemente hacia adelante.
En cambio, cuando la cabeza del paciente se mantiene erguida, con la mirada fija en el horizonte, el plano de Frankfort se eleva hacia arriba en la parte frontal,

[10] Saldarriaga O, Pelaez A. Conceptos y criterios básicos de odontología estética: parámetros para lograr restauraciones mas naturales. CES odontool 2003

formando un ángulo de cerca de 8 grados con el plano horizontal arbitrario que comúnmente hace referencia al plano estético[11].

Tipos de perfiles:

Perfil normal. - el perfil es evaluado midiendo el ángulo formado por los tres puntos de referencia de la cara: la glabela, el subnasal y el extremo del mentón o barbilla (tejido suave y fino: pogonion). Las líneas que unen estos tres elementos forman normalmente un ángulo aproximadamente 170 grados.

Perfil convexo. - en un paciente con perfil convexo el valor del ángulo formado uniendo los tres puntos de referencia se reduce sustancialmente, creando una divergencia posterior marcada: la convexidad del perfil esta, generalmente, correlacionada a una relativa retroposición del tejido fino pogonion.

Perfil cóncavo. - en pacientes con perfil cóncavo el valor del ángulo formado uniendo los tres puntos de referencia es mayor de 180 grados, creando una divergencia anterior, la concavidad del perfil esta, en general, correlacionada a una relativa anteposición del pogonion.

LÍNEA E

Un elemento util en la determinación del tipo de perfil es una evaluación de la posición de los labios con referencia a una linea ideal que une la punta de la nariz con la barbilla o mentón, conocida como linea E . según Ricketts, en un perfil normal el labio superior se situa a 4mm de la linea E, mientras que el labio inferior se situa a 2mm.

[11] Martínez Ramírez, D. Discrepancias en medidas cefalométricas en relación a la posición natural de la cabeza. Revista Mexicana de Ortodoncia, 1(1-ESP), 2013

ÁNGULO NASOLABIAL

El angulo nasolabial formado por la intersección de dos lineas en el area subnasal, una es la tangente al borde externo del labio superior. El tamaño de este angulo esta obviamente afectado por la inclinacion de la base de la nariz y por la posición del labio superior. En sujetos con perfiles normales, el angulo nasolabial es aproxidamente de 90 a 95 grados en hombres y 100 a 105 grados en mujeres.

ÁNALISIS DENTOLABIAL

Los labios deben moverse constantemente en un plano horizontal y por tanto ser paralelos a la linea interpupilar , la cual recordamos que presenta el plano de referencia facial, los labios pueden presentar alteraciones sustanciales en su tonacidad, lo que afectara su movimiento. No es raro encontrar pacientes con ptosis labial subordinada a problemas neurologicos o a veces a un mecanismo psicologico compesatorio que permite que oculten restauraciones poco atractivas, la variacion considerable en la exposición dental se puede encontrar entre dos arcadas, incluso el mismo individuo. Por ejemplo durante la sonrisa los dientes maxilares puede ser mas visibles, mientras que en muchas fases del habla los dientes mandibulares mas expuestos.

Consideraciones protésicas y sus aplicaciones.

Muchas personas limitan la anchura de su sonrisa para ocultar restauraciones discordantes, dientes descoloridos u otras situaciones clinicas que no son agradables desde el punto de vista estètico. Cuando al paciente se le ha devuelto de nuevo un aspecto agradable, sera capaz de sonreir espontáneamente otra vez, lo que puede ayudar a los musculos peribucales a reanudar su movimiento natural perdido, con este fin, se puede proporcionar ayuda mediante algunos ejercicios

especificos ideados por Gibson, aunque sus efectos se limitan al periodo durante el cual se practican[12].

Perfil incisivo

El perfil incisivo es la posición del borde incisivo en dirección anteroposterior y, en general, se contiene dentro de la frontera interna del labio inferior. Esto permite el cierre adecuado de los labios, que pueden unirse sin ninguna interferencia de un incisivo correctamente colocado.

Consideraciones prótesicas y sus aplicaciones.

Si los dientes estan demasiado inclinados hacia adelante, esto puede generar una sensación de excesiva longitud de los mismos y hacer mas complicado cerrar los labios. Esta situación puede provocar que el labio superior sea demasiado prominente y puede alterar a veces la morfologia real del labio inferior.

Los estimulos repetidos en el area localizada pueden ademas causar la formación de tuberculos labiales indeseados .
La rehabilitación protesica en tales casos debe implicar la modificación del perfil incisivo para permitir que los dientes anteriores permanezcan dentro del borde del vermellón del labio inferior.

Línea de la sonrisa

Analiza la exposición de los dientes anteriores mientras se sonrie, en base a la proporción de exposición dental y gingival en el erea del sextante anterosuperior, Tjan y cols. Identificaron tres tipos de lineas de la sonrisa: baja media y alta.

[12] Gómez, S. A. G., & Falcón, S. L. Rehabilitación estética en zona anterior maxilar. Análisis y tratamiento interdisciplinario. *Rev Mex Periodontol*, *3*, 2014

Linea de la sonrisa baja.- la mobilidad del labio superior expone los dientes anteriores en no mas del 75 %.

Linea de la sonrisa media.- el movimiento labial muestra del 75% al 100% de los dientes anteriores, asi como las papilas gingivales interproximales.

Linea de la sonrisa alta.- asi como los dientes anteriores, los cuales se exponen totalmente durante la sonrisa, tambien se exhibe una banda gingival de altura variable.

Analisis Dental

Tamaño dental: El tamaño de un diente no es solo importante para la fonación, la función y la estética dental, sino tambien para la estética facial y la gingival, razón por la cual estos factores deben estar en intima relación, el mayor problema se presenta cuando se quieren restaurar los incisivos centrales que se encuentran parcialmente erupcionados , o cuando los dientes antero superiores tienen comprometido su borde incisal debido a desgaste , dificultando su reconstrucción por la falta de parámetros para determinar la porción perdida, o por cambios en la dimensión vertical del paciente la cual impide o altera la realización de la reconstrucción.

Cuando el diente involucrado esta totalmente erupcionado, en pacientes jovenes o adultos y no existe la referencia de tamaño de los dientes homólogos se debe recordar la relación entre el labio superior y la posición expuesta de los dientes superiores .

Un factor importante entre el labio superior y el margen incisal de los dientes anteriores es que cuanto más expuestos estén los margenes más joven parece el paciente. El margen incisal de los incisivos superiores es de 2 a 3 mm ,más largos que el labio superior en reposo en los pacientes jovenes, y en la edad avanzada el margen incisal esta desgastado por lo que no se expone o los labios han perdido su tonicidad muscular, y cubren completamente el borde bucal de los dientes antero

superiores. La exposición promedio de un incisivo central superior ha sido calculada cerca de 1.91 mm para los hombres y 3.40 mm para las mujeres.

La forma y el tamaño de los labios cambian con la edad, el labio superior pierde movilidad , la forma del labio inferior y los bordes incisales de los dientes superiores e inferiores tienen gran responsabilidad de crear la organización armoniosa de la sonrisa.

El tamaño de los dientes tambien influye en su ancho aparente, dientes con el mismo ancho desde que presenten una diferencia de tamaño, presentan un ancho aparentemente diferente. Es indispensable al establecer el tamaño de los dientes , tener en cuenta su ancho, para ello se han establecido medidas que sirven como referencia, siendo mas utiles cuando hay que restaurar todo el segmento anterior debido que no hay referencia de los contra laterales o en caso de tenerlos esa sera nuestra referencia o punto de partida.

Un marco de referencia importante en la determinación del tamaño de los incisivos centrales superiores se refiere a que ellos presentan generalmente la misma longitud inciso- cervical de los caninos.

Casos con perdidas severas a nivel de bordes incisales por desgaste, con compromiso y alteración en la dimensión vertical o pacientes con falta de soporte posterior , requieren un manejo interdisciplinario con el protesista y el ortodoncista[13].

Morfologia Dental

La forma dental ideal para una restauración es la que tiene el diente natural del paciente. Cuando no se pueden usar como referencia los dientes homólogos del mismo grupo, los dientes de otros grupos pueden dictar la forma que se busca. La forma del rostro, algunas caracteristicas psicológicas , el sexo y la edad del paciente tambien pueden ayudar en la elaboración de la forma dental.

[13] Becerra Santos, G., Becerra Moreno, N., Jiménez Arango, M., Medina Piedrahita, V. M., Tamayo López, L. C., & Gómez, S. L. Algunos factores relacionados con la estética dental: una nueva aproximación. Revista Facultad de Odontología Universidad de Antioquia, 2015.

Las formas basicas dentales se pueden clasificar en:

Tipo A :contorno vestibular triangular, la fosa vestibular se extiende del angulo incisal hasta el tercio cervical , tiene numerosas crestas horizontales, incluyendo la cresta de desarrolllo.

Tipo B.- contorno cuadrado, el tercio cervical presenta una protuberancia, la fosa vestibular es estrecha, la cresta central es bien desarrollada y la concavidad vestibular no es tan evidente como en el tipo A.

Tipo C.- contorno ovalado, toda la superficie vestibular es redondeada.

Tipo D.- contorno triangular, cuadrado u ovalado, con superficie particularmente lisa.

Tipo E.- toda la superficie presenta irregularidades complejas.
Como el ojo humano no dispone de una escala de comparación métrica es facilmente engañado por mecanismos psicológicos o de contraste, y es por esto que se pueden utilizar varias técnicas de ilusión optica cuando queremos darle a la restauración profundidad, aumentarle o disminuir su tamaño[14].

Proporcion Dental

El término proporción implica geometría y aritmética asociando la belleza con valores numéricos conformando el concepto ***"la belleza es fundamentalmente exacta"***. Lombardi 1973, mencionó la importancia de la proporción entre el ancho y el largo en la dimensión de los dientes individuales, asi como su disposición en el

[14] *Kataoka S. Nature's Morphology: An Atlas of Tooth Shape and Form. Chicago: Quintessence Publishing, 2002*

arco, para un correcto diseño de los dientes anteriores hasta los dientes posteriores, evaluando al paciente totalmente de frente (sonrisa).

Esta proporción sirve para determinar el tamaño optimo de los incisivos centrales maxilares y para optimizar la relación que debe existir entre los incisivos centrales, laterales, y caninos al ser observadosde frente. Levin 1978, la proporción dorada o proporción de oro es un teorema formulado originalmente por Euclides y ha sido utilizado a traves de los años como una base geométrica para la proporcionalidad en el arte y la naturaleza.

En una teoría que dice que los dientes disminuyen en un 60 % su cara visible comenzando por el central y terminando en el primer molar permanente cuando la sonrisa es vista de frente; entre más distal este el diente menos se va a ver al sonreir, se dice que cada diente disminuye 1.618 en relación con el diente inmediatamente mesial a él, esa regla es de gran ayuda para restaurar todo un segmento anterior cuando no tenemos dientes que nos guían.

Se debe tener en cuenta que cada diente tiene caracteristicas particulares que pueden ayudar a establecer las proporciones. Estos elementos no pueden ser vistos aisladamente, ya que existen casos que a pesar de tener dientes desproporcionales presentan una sonrisa muy agradable.

Existen algunos aspectos clínicos importantes que debemos tener presente a la hora de aplicar la proporción para construir los dientes anteriores, para los incisivos centrales maxilares solo se les permiten de 0.3 a 0.4 mm de asimetrias en sentido mesiodistal. La forma y el contorno fueron evaluados y se encontró estrictamente identica en solo 14% de los sujetos evaluados similar en 23% y diferente en 63% de los sujetos, esto significa que la variabilidad en los ángulos mesial y distal , predominan más que la simetría.

Muchos investigadores estan de acuerdo con que el diámetro mesiodistal de los centrales sea mayor para los hombres que para las mujeres, esto aplica a todos los dientes, excepto para los caninos superiores e inferiores los cuales muestran el mayor grado de diformismo. En estudios realizados se encontró una diferencia de 0,3mm en los incisivos maxilares con un diámetro mesiodistal de 8.40 mm para los hombres y 8.10 para las mujeres.

Los ángulos mesiales de los centrales son más rectos que los distales , el contacto interproximal esta ubicado entre el tercio medio y gingival, a diferencia de los laterales y caninos donde es màs hacia el tercio incisal.

Con respecto a los incisivos laterales maxilares, se ha demostrado que presentan más variaciones en forma que los incisivos centrales, y son a menudo bilateralmente asimetricos dentro de la misma boca. Las variaciones en el sentido mesiodistal son de 3.98mm en promedio. Tambien el margen gingival esta ligeramente por debajo de la una linea trazada entre el central y el canino, de alli que las correciones gingivales sean mínimas con excepción de asimetrías demasiado marcadas. Encontramos para estos dientes con variaciones en su forma, por abrasión, por rotación, y en su misma longitud. Todo esto se debe tener en cuenta cuando se realiza una rehabilitación para evitar al máximo la simetria total, la longitud de la corona clínica de ambos caninos maxilares es similar, pero sus patrones de desgaste pueden ser diferentes. A menudo encontramos diferencias en su alineamiento vertical, los margenes gingivales y las cuspides pueden verse mas caídas a un lado que al otro, produciendo esto asimetría o canto del maxilar, otra diferencia grande es la variación en la posición bucolingual de los caninos, la cual resulta en asimetría bilateral de los nichos incisales y del corredor bucal. De esta manera un papel muy importante de los caninos es la de mantener la amplitud correcta de la sonrisa al cerrar el espacio de los corredores bucales.

Espacios de conexiones proximales

Comprendida como la zona en que dos dientes adyacentes pareciera que se tocaran, pero no es así, es reconocida como la zona óptima de contacto proximal visual. Corresponde al 50% de la altura cervico-incisal en los incisivos centrales superiores; al 40% entre el incisivo central superior e incisivo lateral superior y 30% entre incisivo lateral superior y canino superior.

Análisis Oclusal

Antes de realizar cualquier rehabilitación es primordial, diagnosticar deslizamientos en céntrica, realizando una máxima intercuspidaciòn, solucionando patologías oclusales y armonizando si esta fuera el caso, como terminación de contactos prematuros, interferencias, determinar si existe variaciones de la dimensión vertical, provocando un desgaste selectivo si fuese necesario.

Principio de dominancia de los centrales

Se establece que los incisivos centrales deben ser los dientes dominantes en una sonrisa y deben presentar proporciones agradables, son la llave de la sonrisa. La proporción entre el ancho y largo debe ser matemática, la cual debe ser un rango de ancho de 75% a 85% de su largo es aceptable, conociendo uno de estos valores, fácilmente se puede calcular el otro.

Principio de la proporción dorada

Se sugiere que existe una relación matemática ideal entre el ancho aparente de centrales, laterales y caninos cuando son vistos simultáneamente desde el frente.

Ésta regla dice que la relación entre la anchura del incisivo lateral y la del incisivo central debe se 1:1.618, mientras que la proporción óptima entre la anchura del incisivo lateral y la del canino es de 1:0.618

Según esta regla, el central debe ser un 60% más ancho que el lateral, y éste, al contrario, debe ser aproximadamente un 60 % mayor que la parte del canino que es visible en la visión frontal.

La discrepancia entre el ancho real y aparente se explica por la posición de los

dientes en el arco dentario.

Estos principios son usados como una guía más que una fórmula matemática, porque según los estudios realizados por Preston esta proporción solo se encuentran en el 17% de los casos.

Contorno y Anatomía vestibular

Debe exhibir tres planos: gingival, medio e incisal, este debe ser evaluado desde una vista lateral.

La presencia de lóbulos es muy importante, porque permite un patrón de reflexión de la luz más variado, además puede influenciar la percepción del ancho.

Espacio interincisal

Espacios triangulares creados por el patrón de la silueta y la separación de los bordes incisales de los dientes anteriores superiores contra el fondo oscuro de la cavidad oral.

También conocido como ángulos interincisales son aberturas encontradas entre un diente y el adyacente en el borde interincisal de los dientes anteriores, se relaciona con el punto de contacto. Con forme se va hacia distal este punto se encuentra más apical. Por tanto, se considera armónico cuando el tamaño del espacio se incrementa mientras se aleja de la línea media.

Posición de los bordes incisales.

La adecuada posición está determinada por:

-Exposición incisal

-Fonética: posición labial durante la emisión de la f y v, se debe tocar suavemente el borde bermellón

-Plano olcusal e incisal

-El borde debe ser claro y definido

Puntos de contacto

Generalmente, es un área pequeña, se encuentra definida por la forma, el tamaño y ubicación de los dientes en el arco, es un área de no más de 2 por 2 mm.

Ubicación entre:

Incisivos centrales superiores: tercio incisal o desplazado a incisal

Incisivo central e incisivo lateral superior: entre el tercio medio y tercio incisal

Incisivo lateral y canino superior: tercio medio proximal

Inclinación del eje axial dentario

Inclinación del eje mayor coronario respecto del plano oclusal, es decir los dientes anteriores normalmente tienen una mesoinclinación incisal y una distoinclinación apical. El impacto visual se vincula con la relación entre los incisivos centrales superiores y el labio inferior.

Se considera como regla de armonía estética el progresivo aumento de la inclinación del eje de los dientes a medida que se aleja de la línea media y esta inclinación debe ser simétrica y en forma de espejo con su parte contralateral.

Color

La evaluación y aspectos ópticos involucran: valor, matiz y croma.

Los dientes son policromáticos: el cuerpo del diente puede ser relativamente

uniforme en color, el tercio cervical debe ser más rico en croma; el tercio incisal debe ser translúcido y por lo general presenta un halo, tinciones y líneas de fractura, desmineralizaciones, entre otras, el color se origina en la interacción de la luz con los componentes estructurales del diente (esmalte, dentina y pulpa) lo que genera una estructura policromática, el color se origina por la interacción de los tejidos constituyentes (dentina y esmalte se superponen) para crear el color y opacidad del diente. El grosor del esmalte en los incisivos centrales alcanza desde 0.3 mm en el área cervical hasta casi 1 mm en la zona incisal.

El color que nuestro ojo percibe es el resultado de la refracción de la luz y el fenómeno de reflexión en la superficie del diente, el cual da a ese diente su color dependiendo del grosor del esmalte y nivel de saturación de la dentina.

En la zona cervical, el grosor reducido del esmalte hace que el color de la dentina sea más evidente, el esmalte más grueso produce una translucidez más marcada en el tercio incisal, lugar donde fenómenos de fluorescencia y opacidad se combinan con la reflexión total de la luz causada por la inclinación del borde incisal.

Valor

Cantidad de gris o blanco que posee un objeto (mayor cantidad de gris tienen un valor bajo y mayor cantidad de blanco tienen un valor alto). Es considerado el aspecto más importante en la selección del color.

Única dimensión que el ojo humano puede apreciar por separado (se entrecierran los ojos para disminuir la entrada de luz y sensibilizar los bastones de la retina), los dientes poseen un alto valor o luminosidad (5.66 a 8.48), por tanto, se puede decir que tienen un alto contenido de blanco.

Matiz (tono)

Se refiere a la longitud de onda del espectro de luz visible predominante de un objeto

(lo que normalmente se conoce como color), en dientes anteriores, el tono principal se registra en el tercio medio (oscila entre el amarillo y el amarillo-rojo)

Croma(saturación).

Intensidad o pureza de un color, describe las diferentes fuerzas de un mismo tono, el grado de saturación de un diente por lo general es bajo (tercio medio entre 1.09 y 4.96). Es mayor donde se encuentra un mayor espesor de dentina (por lo general en tercio cervical).

Opalescencia: propiedad del esmalte que consiste en transmitir la luz anaranjada y reflejar la luz azul.

Tono progresivo

Conforme se aleja de la línea media, aumenta la saturación y baja el valor de los dientes, los incisivos centrales superiores son los dientes más claros de la boca. Por tanto, dominan la composición dental y no solo por su tamaño sino por su brillo.

Los incisivos laterales parecen tener el mismo color que los centrales, pero es ligeramente menos intenso y, por tal motivo, parecen menos brillantes, los caninos muestran una alta intensidad, que le hace parecer más oscuro que los adyacentes.

Los premolares parecen tener un color más parecido al incisivo lateral, lo que lo hace diferenciarse del canino.

Dientes jóvenes

Presentan un brillo particularmente más alto, debido a la claridad de la dentina y por la preservación del esmalte.

Dientes viejos

Como resultado del tiempo y reducción del grosor del esmalte, poseen un incremento de intensidad y una reducción del brillo, esto provoca la emergencia del

tono de la dentina que con la saturación de pigmentos se vuelve más oscura.

Percepción de la ilusión óptica

De dos dientes con el mismo tono, le que tenga una posición más vestibular aparecerá más claro, si los dos dientes tienen una medida diferente, el más largo de los dos aparecerá considerablemente más brillante debido a que tiene una superficie mayor.

Textura

Son las caracterizaciones morfológicas de la superficie, existen dos tipos: micro texturas, pequeñas estrías, casi todas horizontales, que se reducen o desaparecen alrededor de los 40-50 años y las macro texturas, lóbulos que dividen la cara vestibular en concavidades y convexidades están bien marcadas en dientes jóvenes, pero en adultos se reducen.

Equilibrio

Algunos autores sostienen que una sonrisa puede ser estéticamente más agradable cuando los dientes abarcados por ella son simetricos. Sin embargo esto puede parecer ir en contra de la naturaleza humana , ya que los dientes homólogos pocas veces son simetricos y demasiada simetría puede ser asociada con pérdida de naturalidad.

Los componentes faciales incluyendo la sonrisa son más simetricos cuando estamos cerca de la linea media y menos simetricos cuando nos alejamos de ella. Igual sucede con los dientes cerca a la linea media, son mas simetricos cerca que lejos de ella, esta regla combina orden con espontaneidad.

El equilibrio es más importante que la simetría, se debe tener en cuenta que el tamaño dental , la visibilidad, la forma, el color, la posición, su textura de superficie, los espacios interproximales e incisales el alineamiento, su inclinación, los puntos

de contacto, surcos y crestas de desarrollo y ángulos incisoproximales deben estar dispuestos de manera armónica más que simetríca.

Es importante considerar en todo momento las preferencias del paciente. Se ha demostrado que muchos pacientes prefieren una sonrisa equilibrada sea con dientes parecidos o con un plano incisal recto o dientes de tamaño normal con un plano incisal convexo, la percepción del paciente esta fuertemente relacionada con variaciones culturales, algunas irregularidades dentales son aceptadas como reglas para algunos grupos europeos, mientras que en América muchos adolescentes prefieren corregir su overjet, overbite o mordida cruzada, dar una simetría natural agradable requiere de conceptos como el de variedad con unidad, y unidad con variedad, el uno necesita del otro para crear una composición simétrica y con proporción.

Posiciòn y Alineamiento

Una sonrisa generalmente es más agradable cuando los dientes estan posicionados en el arco con cierto alineamiento y localizados dentro del perímetro del arco. Dependiendo del problema se puede pensar en alternativas como una ortodoncia, operatoria restauradora con resinas, alternativas protésicas como carillas estéticas ceramicas, coronas completas o incluso cirugías periodontales o maxilofaciales como alternativas de tratamiento para restaurar armonía y estética.

Las irregularidades en la posición dental son vistas de manera diferentes por el odontólogo y el paciente, por tanto las necesidades del paciente deben ser tomadas antes de modificar la condición dental existente. La posición y el alineamiento de los dientes en el arco, pueden alterar y perjudicar la apariencia de la sonrisa, aunque muchas personas con dientes rotados pueden presentar una armonia agradable de sus dientes, sin alterar su función y su apariencia.

Forma y tamaño de los espacios interproximales incisales y gingivales

La forma del espacio interproximal incisal es de gran ayuda para determinar la ubicación de los bordes mesiales y distales del diente, con el paso de los años cambia su localización por el desgaste dental y puede alterar la apriencia visual del ancho del diente, si se cierran los espacios haran parecer el diente màs ancho, y si se abren demasiado , hacen parecer al diente mas delgado. En la caracterización y la reconstrucción anatómica dental es de gran importancia establecer el nicho a la altura adecuada.

El espacio de este nicho o espacio para la papila en dientes continuos, esta en íntima relación con la construcción del tercio medio y cervical coronal, si invadimos este espacio estamos ensachando visualmente el diente, dando la apariencia de un diente más amplio, o lo contrario si ampliamos demasiado el nicho quedan espacios negros entre los dientes contiguos, debido a que la papila no lo cubre totalmente, y la apariencia estética y visual del diente puede ser negativa al quedar más estrecho cervicalmente, estos parámetros son de vital importancia para una estética dental periodontal[15].

Análisis Fonético M,E,F/V,S

La fonética es una función que se ve fuertemente influida por la relación entre los dientes, los labios y la lengua, pero también se puede ver afectada perceptiblemente por la presencia de restauraciones inadecuadas, la pronunciación de los sonidos m,e,f,v y s pueden ser ayuda valiosa a la hora de identificar algunos parámetros de tipo funcional y estético para tener en cuenta al planificar el tratamiento protésico.

[15] *Ness John C. Anterior Anatomy and The Science of a Natural Smile USA: PTC Publishing, 2007*

Sonido M consideraciones protésicas para la rehabilitación estética

-La longitud de los dientes incisivos es correcta si, en base al sexo y la edad, la exposición del diente en el intervalo entre una pronunciación y la siguiente abarca de 1 a 5 mm

-La dimensión Vertical es correcta si en el intervalo entre una pronunciación y la siguiente, el espacio entre los arcos abarca de 2 a 4 mm

Sonido E consideraciones protésicas para la rehabilitación estética

-Longitud de los incisivos en pacientes jóvenes los dientes maxilares pueden ocupar el 80 % del espacio entre los labios.

-En pacientes Mayores: los dientes maxilares no deben ocupar más del 50 % del espacio entre los labios[16].

Sonido F/V consideraciones protésicas para la rehabilitación estética

-Mientras se pronuncian estos dos sonidos, el borde incisivo maxilar y el labio inferior se deben tocar ligeramente

-El borde del bermellón del labio inferior es el límite máximo dentro del cual se deben posicionar los márgenes incisales de las restauraciones.

Sonido S consideraciones protésicas para la rehabilitación estética

-Valorar el movimiento mandibular (vertical u horizontal) si se estima necesario mover los dientes anteriores en el plano bucolingual

-Los dientes nunca deben entrar en contacto mientras se pronuncia este sonido[17].

[16] Stallard H. Survivalof the periodontium during and after orthodontic treatament. Am J Orthod 1964;50: 584-592

[17] Pound E. Estheticdentures and their phonetic values. J Prosthet Dent 1951;2:98-112

Capitulo III

Carillas estéticas.

Las carillas o facetas de porcelana son restauraciones que cubren toda la cara frontal del diente, generalmente empleadas en el sector anterior, cuya finalidad es casi siempre estética, el gran desarrollo de las carillas de porcelana se debe a dos avances importantes: la posibilidad de grabar la cara interna de la carilla con un ácido y la posibilidad de usar cementos de resina que se adhieren al diente a través del esmalte grabado, con la unión de ambos factores sufren un gran impulso que las sitúa en la actualidad como el tratamiento de elección en situaciones de estética comprometida.

´´La estética es muy solicitada por los pacientes; cuando es posible, debemos de seleccionar un material que tenga no solamente buena apariencia inicial sino también buena estabilidad de color´´ (Julio Barrancos Mooney).

Cuando se hace un tratamiento, se tiene que tomar en cuenta; que el material no solo cumpla un requisito, si no que debe estar en perfectas condiciones para poder usarlo y el paciente se sienta satisfecho por el trabajo realizado.

Origen

En los años treinta, el doctor Charles Pinkus, hablaba de la sonrisa de Hollywood, aludiendo a unas primeras facetas de porcelana que colocaba provisionalmente sobre los dientes de los artistas durante los rodajes de cine. En un principio era una técnica muy costosa que sólo podían permitírselo gentes de alto poder adquisitivo. Para su difusión fue preciso que consiguiéramos avances en la Odontología

adhesiva[18].

Ahora en la actualidad existe la posibilidad de realizarse tratamientos que de antes solo lo hacían personas de alto poder, hoy en día gracias al aprendizaje que brindan los docentes en las universidades, los estudiantes ayudan a personas de bajos recursos a mantener la cavidad bucal sana.

En 1955 Buonocore, desarrollan la técnica del grabado ácido del esmalte, pero fueron necesarios casi 20 años para que fuese aceptada por el conjunto de la Profesión. Este hecho, revoluciono la Odontología y puso el comienzo de la Odontología adhesiva, desde 1985 la técnica de carillas de porcelana, se emplea con éxito (Calamia). Por eso la evolución de estos sistemas adhesivos y de las resinas han originado el desarrollo de las técnicas restauradoras, con el objetivo de reparar alteraciones que afecten el equilibrio estético o funcional.

Como en cualquier técnica restauradora adhesiva la obtención del éxito depende principalmente del dentista, que debe entender los principios básicos de los sistemas adhesivos y de las resinas compuestas, diagnosticar el caso clínico con una visión multidisciplinaria y observar los fundamentos de la estética dental para intentar reproducirla [19].

Todo trabajo que se efectué depende del éxito del profesional, debe dar un diagnóstico completo al paciente, en sí para no tener problemas a futuro, debe de tener una visión disciplinaria y observar los puntos importantes para poder realizar un buen tratamiento.

El futuro de la Odontología restauradora está en la resistencia de los adhesivos. Un adhesivo es un material que mantiene unidas las superficies de dos materiales. Puede producirse una unión química a nivel atómico o molecular o bien que se

---

[18] BARRANCOS MOONEY, Julio, Operatoria Dental Tercera edición Mosby /Doyna Libros 2006, 186 y 730 .

[19] Nocchi**,** Conceicao, Odontología restauradora Salud y Estética, Editorial Medica Panamericana, 2da Edición 2008. Pág. 324.

produzca por sistemas mecánicos o micro mecánicos, se habla de Bonding para referirse a la unión de ambos sistemas.

El objetivo de la Odontología adhesiva es una adhesión combinada fisicoquímica que conduzca a una unión entre el diente y el adhesivo a través de:

1.- Atracción electrostática, entre moléculas polarizadas (dipolos)

2.- Enlaces de puente de hidrogeno

3.- Enlaces químicos verdaderos (covalente o iónico)

Los enlaces de puentes de hidrogeno son muy inestables en un medio acuoso, por ello se debe conseguir enlaces covalentes o iónicos que son más estables, el esmalte es una sustancia porosa y vital. Contiene 96% en peso de apatita inorgánica y un 4% de una matriz de proteína y agua. El esmalte es la sustancia más dura del cuerpo y posee una estructura cristalina, los cristales forman los denominados prismas del esmalte.

En la superficie del esmalte hay una película compuesta por un complejo de proteína, grasa e hidratos de carbono. Si se prepara el esmalte se forma una capa de barrillo orgánico. La adhesión requiere el pretratamiento de la superficie del esmalte con ácido fosfórico al 15-40%, durante más de 15segundos. Con esto, se consigue adhesión que resiste fuerzas de tracción superiores a los 20Mpa. Fusayama, en 1977, defendió la técnica de grabado total: mejoraban los valores de adhesión y la reacción de la pulpa al material restaurador era menor.

Es importante saber que problemas puede causar la sensación pulpar en el momento de realizar un tallado dental, ya que pueden provocar dolor a medida que se desgasta el diente, lo cual va a existir dolor en dientes vitales, varios investigadores de la técnica del grabado total en la pulpa de macacus Rhresus, confirmaron estudios previos de Fusayama: el grabado del esmalte y dentina total, seguido de la colocación de un imprimador y el sellado con un bonding es la mejor protección para la pulpa.

Los estímulos pulpares se expresan clínicamente con dolor, pero algunos estudios sugieren que la pulpa también percibe temperatura y tacto, la sensación pulpar que se inicia en la dentina es aguda, rápida y grave, tal como sucede por ejemplo en los llamados cuellos sensibles que se presentan en los dientes en los que la dentina queda expuesta en la zona cervical, en ellos la sensibilidad es muy marcada con estímulos como el aire, el frío, los dulces, los ácidos, el cepillado, etc. La sensación dentro de la pulpa es lenta, sorda y difusa como sucede en la pulpitis[20].

La pulpa es un tejido blando dentro del diente que contiene, vasos sanguíneos, nervios y tejido conjuntivo, lo cual hace que tenga reacciones sensibles, por cualquier desgaste que se produzca en la pieza, cuando se siente sensibilidad es porque existe algún problema de caries, o desgaste, lo cual hace que provoque mucho dolor, al cepillarse, tomar alimentos fríos o calientes.

La técnica del grabado total protege la pulpa, pues, tras eliminar la capa de barrillo con un ácido débil (acondicionador), la herida abierta queda sellada con la aplicación de un primer o imprimador, generalmente una resina hidrófila con un solvente, que suele ser un alcohol. Los importantes avances experimentados por los materiales dentales tanto en color como en técnicas de adhesión han permitido desarrollar numerosas posibilidades terapéuticas más estéticas y conservadoras.

La mayor parte de los dentistas creen que los comienzos de la odontología cosmética se realizaron con las resinas, pero a pesar de la sensación estética que proporciona la sonrisa se tiene en cuenta desde el primer retrato hasta el descubrimiento de la fotografía. Si se toma en cuenta la mejora de la fotografía desde el siglo XIX hasta hoy en día, es consciente del perfeccionamiento que se realizó.

En 1937 en la Reunión de la California State Dental Association, Pinkus comento que el odontólogo medio pensaba siempre en la función y muy poco en la estética

[20] Cadavid, Adriana M, Dolor y Cuidados Paliativos, Editorial Medellín Colombia, Año 2006. Pág. 175

recalcando que el trabajo incidía en un área que marcaba el conjunto de la personalidad y de la imagen exterior de un individuo, hecho importante en la Sociedad actual donde el aspecto externo tenía un papel preponderante.

En los años 20 mejoran las técnicas de proyección, apreciándose más los defectos estéticos. Por este motivo, los productores de Hollywood exigían a los actores una mayor perfección, especialmente en sus sonrisas, ya que no todos poseían una dentición perfecta, el Dr. Charles Pincus, dentista de Beverly Hills, intentaba mejorar el aspecto estético de sus pacientes, muchos de los cuales trabajaban en la industria cinematográfica. El reto era mejorar los primeros planos de las sonrisas con algo estético, cómodo, que no interfiriera con la función fonética y que se mantuviera en la boca el tiempo necesario durante el rodaje de las distintas secuencias cinematográficas[21].

A medida que pasan los años se actualizan más los tratamientos, lo que hace que día a día, se mejore más la sonrisa de las personas con los nuevos implementos, ya que ayudan a esconder los defectos de los dientes para obtener una bonita dentición, sin ningún caso que provoque, inseguridad o rechazo de los demás.

Cuando los dientes están manchados, malformados, desalineados o ausentes el paciente suele esforzarse conscientemente para no sonreír o emplear estos otros mecanismos de defensa para disimular sus dientes durante la sonrisa, la corrección de este tipo de problemas suele ocasionar cambios en las personas, de hecho, los efectos psicológicos positivos de la restauración de la sonrisa suelen contribuir a mejorar la propia imagen y la autoestima. Se podría decir que una sonrisa agradable, armónica y balanceada es la forma más económica de cirugía plástica para lograr rejuvenecimiento.

´´Tanto la estética perfecta como la estabilidad de forma y de color y de gran resistencia al desalojamiento hacen que la carilla de porcelana sea el tratamiento

[21] CECCOTTI, Storza, El diagnostico en Clínica Estomatológica, editorial Panamericanas, Año: 2009, Pág. 852

de elección, esto se debe hoy en día al rápido avance de la tecnología de las cerámicas, lo que permite al fabricante lograr materiales con un gran potencial de imitación de la naturaleza.´´ (Barranco Mooney Julio).

La carilla de porcelana es un tratamiento de elección, ya que este tipo de material ayuda a lograr avances rápidos por sus características que contiene como son color, forma y una estética perfecta que da al terminar de confeccionar la carilla, es un tipo de trabajo que se lo recomienda por obtener excelentes resultados al pasar los años.

Definición

Procedimiento clínico que consiste en sustituir parte del esmalte vestibular de los dientes anteriores y en ocasiones de premolares por un esmalte sintético que se elabora en un laboratorio con el objetivo de modificar su forma, tamaño, color, fonética el cual es cementado con una resina con previo acondicionamiento del esmalte y la porción interna de la carilla para lograr su correcta adaptación[22].

La carilla dental es un proceso que se encarga de arreglar los defectos que se provocan en los dientes anteriores, este tipo de trabajo lo realiza un mecánico dental, especializado en la confección de estas delgadas láminas estéticas. Después que estar lista se procede a la adaptación lo cual va adherido al diente con un cemento especial. **Una carilla puede ser definida como una lámina de material resinoso o cerámico que se adhiere firmemente a la estructura dentaria para la restauración de defectos estéticos que alteran la sonrisa del paciente**. No todos los pacientes son aptos de un tratamiento de carillas. En este caso es el odontólogo quien tiene que determinar por medio de un examen clínico si el paciente podrá o no hacer uso de las carillas o existe la alternativa de coronas completas de porcelanas.

[22] Universidad de México, Odontología clínica, editorial, SIFGRIED, 2007, pág.12.

Diagnóstico

En todo tratamiento restaurador, se debe realizar un diagnóstico del caso clínico a realizar en si para planear y decidir cuál sería la mejor técnica para obtener un buen tratamiento, el profesional debe tener una visión multidisciplinaria y tener resultados satisfactorios en el mantenimiento de la salud y la estética.

Aunque diagnóstico y planificación de un tratamiento con carillas no reúnen la especial importancia que tendrán en cualquier otro tratamiento protésico, no es menos cierto que deben abordarse integralmente, teniendo en cuenta todos los parámetros que habitualmente se investigan en los tratamientos protésicos, así el diagnóstico debería comprender una exploración intra y extraoral completa con evaluación y registro del estado periodontal, fotografías de la situación dentaria y modelos diagnósticos del paciente. Es necesaria una evaluación radiográfica completa y sobre todo radiografías periapicales por lo menos, cada uno de los dientes que se van a recubrir con las carillas.

Por otro lado, se han de documentar minuciosamente todos los detalles presentes en la dentición del paciente, especialmente en lo que se refiere al color, con esquemas dibujados sobre las características de distribución del mismo, la presencia de tinciones y cualquier otra marca sobre el diente. Aparte de la inspección, la fotografía es el mejor medio para el registro objetivo de la situación dentaria del paciente. Se hacen fotografías extraorales, para recoger la sonrisa del paciente en su conjunto, y vistas frontal, lateral, a boca en reposo, y boca cerrada. Intraoralmente se tomarán fotografías de ambas arcadas dentarias, junto con cualquier particularidad de los dientes que consideremos de interés. Puede ser muy útil la grabación de imágenes, mientras el paciente realiza algún tipo de declaración ante la cámara, de este modo se podrá evaluar la relación funcional dentolabial.

El registro y análisis de la oclusión estática y dinámica, tanto intraoralmente como en los modelos de estudio montados en articulador, para analizar las relaciones que

los dientes tienen, tanto en posición estática como en los movimientos mandibulares.

El encerado de diagnóstico es de gran ayuda para evaluar con antelación qué necesidades de tallado se van a plantear y qué resultado podemos obtener. Se deben seguir pautas que relacionen el tamaño y forma adecuadas de los dientes con las características morfo típicas del paciente, en cuanto a anatomía facial, criterios de arquitectura gingival y sobre todo de línea de sonrisa.

EXPECTATIVA DEL PACIENTE CON RESPECTO AL RESULTADO ESTÉTICO

Los pacientes suelen tener expectativas y deseos específicos acerca de los procedimientos y los resultados posibles proyectados por el profesional después de la evaluación de la situación clínica específica. Solo se obtendrá un resultado óptimo si las demandas del paciente se hallan en equilibrio con la evaluación objetiva de la enfermedad y los resultados terapéuticos proyectados, es esencial comprender el punto de vista del paciente, sobre todo en lo relativo a la estética dentofacial[23].

Cada paciente tiene diferentes expectativas y deseos, lo cual el profesional tiene que tomar en cuenta las necesidades de cada uno y tratar de ayudarlos en lo que ellos requieran, siempre y cuando pueda cumplir con los deseos del mismo sin darle motivo para que no regrese, se debe de cuidar cumpliéndole sus requisitos.

Hábitos del paciente

Se debe tener en cuenta los hábitos nocivos de los pacientes, que va desde un punto de vista químico (Ingestión intensa de sustancias, colorantes, cigarrillo) mecánicos (Comer uñas, morder lápiz) pueden ocasionar algún tipo de fractura, o

[23] LANG. Lindhe , Periodontología Clínica e Implantología Odontológica, Editorial Médica Panamericana, Año 2009, Pág. 590.

manchas en el material colocado en la pieza dental. El profesional debe estar atento para diagnosticar tales hábitos y dialogar con el paciente para que exista durabilidad de las carillas.

HIGIENE ORAL

La prevención personal primaria de las enfermedades dentales, debe ser la primera de las prevenciones dentales y no ocupar el quinto lugar de la prevención, siempre es mejor prevenir la enfermedad bucal, que tenerla que curar, el primer nivel de corrección son las bases de la prevencion, debe ser la correcta higiene dental personal primaria, el ultimo nivel de prevención es el tratamiento odontológico de las enfermedades dentales[24].

La higiene oral es un parámetro importante en la salud de las personas, es importante cepillarse los dientes, tres veces al día para mantener limpia la cavidad bucal y no se acumule placa bacteriana, que a medida que pasa el tiempo se forma calculo lo cual daña las piezas; causándole reabsorción de hueso lo que con el tiempo provoca movilidad.

OCLUSIÓN

Los estudios de la oclusión y su relación con la función del sistema masticatorio han sido un tema de interés para la odontología durante muchos años, esta relación ha resultado ser muy compleja, el enorme interés existente por este tema, junto con la falta de conocimiento completo del mismo, ha propiciado numerosos conceptos, teorías y métodos de tratamiento [25].

---

[24] Laserna, SantosVicente, Higiene Dental Personal Diaria, Copyright 2008, Pág. 108

[25] **OKESON**, Jeffrey P., Tratamiento de oclusión y afecciones temporomandibulares, Editorial Elsevier Mosby. Año 2008., Pág. 1

La oclusión es muy importante por eso se debe evaluar antes de realizar cualquier tipo de tratamiento, contactos oclusales existentes, máxima intercuspidaciòn habitual y en los movimientos excursivos, tanto laterales como de protrusión. En casos que se necesite recubrimiento incisal es preciso reproducir la concavidad palatina y retruir la guía anterior de la desoclusión.

CONDICIÓN DEL DIENTE

Es necesario tener en cuenta la condición del diente a tratar, es necesario evaluar la alteración del color, la posición, el alineamiento dental, la vitalidad pulpar y el estado de restauraciones antiguas. Es necesario evaluar si el cambio de color es por causa extrínseca o intrínseca, en cuanto la vitalidad pulpar, es importante realizar una prueba previa al procedimiento restaurador pues el profesional esta frente a dientes con historial de traumatismo, restauraciones antiguas y alteraciones de color, esto genera sospecha al mantenimiento de la vitalidad pulpar.

MORFOLOGÍA GINGIVAL

Para un tratamiento de carillas se necesita estar relacionado íntimamente con el factor estético, el profesional no debe olvidar el contorno gingival en la dimensión de la carilla dental y en la armonía de la sonrisa, especial en aquellos pacientes con una línea de sonrisa alta, esto se lo puede tratar con una cirugía plástica periodontal, lo cual favorecerá el tratamiento de carillas.

SONRISA

La sonrisa constituye la base de expresión de la cara y es parte fundamental de la odontología estética, al sonreír el labio superior se desplaza hacia arriba mostrando una cantidad variable de la longitud de los incisivos centrales superiores, incisivos

laterales y caninos, así como de la propia encía. En lo que se considera una sonrisa normal, el borde inferior del labio superior debería estar al mismo nivel de los márgenes gingivales de los dientes anterosuperiores, mostrándose los incisivos centrales superiores en toda su longitud y mínimamente la encía marginal. Para Tjan y Miller (1984) hay tres tipos de sonrisas sonrisa alta, que muestra la longitud total de los dientes anterosuperiores así como una zona de encía adherida, una sonrisa media, que muestra el 75-100% de los dientes con sus papilas correspondientes y finalmente una sonrisa baja, en la que se muestra el 0-50% e incluso el 75% de los dientes anterosuperiores[25].

TIPOS DE CARILLAS DEACUERDO AL MATERIAL

Pueden ser de: -Resina -Porcelana[26]

Carillas de Resina

Las carillas de resina o composite son finas láminas de resina, de aproximadamente 0.7mm de espesor, que se aplican en la zona frontal de los dientes anteriores. Es necesario realizar un leve desgaste y aplicar la resina que es el mismo material con que se restauran los dientes.

¿QUÉ ES LA RESINA COMPUESTA?

Son materiales sintéticos que están mezclados heterogéneamente y que forman un compuesto, como su nombre indica, están compuestos por moléculas de elementos

[25] Mallat, Ernest, Callís, Prótesis Fija Estética, año 2007. Pág 3

[26] HUED, Joubert Rony, Odontología Adhesiva y Estética, Editorial Ronny, Edición 2009, Pág. 416.

variados, estos componentes pueden ser de dos tipos: los de cohesión y los de refuerzo. Los componentes de cohesión envuelven y unen los componentes de refuerzo (o simplemente refuerzos) manteniendo la rigidez y la posición de éstos. Los de refuerzos confieren unas propiedades físicas al conjunto tal que mejoran las propiedades de cohesión y rigidez.

Las resinas son utilizadas para restaurar dientes fracturados, para realizar obturaciones, renovar la forma o mejorar el color de sus dientes. Después de aplicar una solución que realiza un ligero grabado sobre la superficie del diente permitiendo que el material se adhiera al mismo, su odontólogo aplica la resina, la talla, le proporciona el color y la forma adecuada a sus dientes para obtener el resultado deseado, una luz de alta intensidad endurece el material que finalmente se pule.

CARILLAS DE PORCELANA

CONCEPTO

Se trata de finas láminas de porcelana, de aproximadamente 0,3-1 mm de espesor, que se colocan cubriendo toda la superficie anterior de los dientes, se unen fuertemente al diente por medio de un adhesivo especial. La unión es tan fuerte que una vez colocadas no se pueden retirar a menos que se rompa la carilla.

¿QUE ES LA PORCELANA?

La porcelana es un producto cerámico tradicionalmente blanco, compacto, duro y translúcido, formado al calentar a altas temperaturas material refinado como la arcilla en la forma de caolinita, estos materiales cuando son mezclados con agua forman una pasta de características plásticas que puede ser trabajada para dar una determinada forma, antes de calentarla a fuego en una cámara especial.

INDICACIONES DE LAS CARILLAS DE PORCELANA:

1.- Estéticas

-Cambios de coloración dentaria: las discromías y tinciones intrínsecas (tetraciclinas, fluorosis, dientes desvitalizados, tinción por amalgama, envejecimiento natural, etc.) pueden ser modificadas por medio de carillas de porcelana. Cuanto más intensa sea la coloración patológica más profundo será necesario tallar el diente, para poder enmascarar el color.

-Cambios de posición dentaria: Dentro de unos límites se pueden recolocar dientes con rotaciones por medio de carillas de porcelana que los coloquen en una posición más ideal; ello obligará en la mayoría de los casos a tallados dentarios que se salen de la ortodoxia, en función de la posición y/o rotación del diente.

-Cambios en la textura superficial dentaria: en ocasiones, el esmalte presenta una rugosidad excesiva, u oquedades que retienen placa con la consiguiente facilidad de tinción, la colocación de carillas de porcelana que restauren una anatomía lisa superficial conlleva la corrección anatómica y la no retención de placa bacteriana, solucionando así el problema.

-Cierre de diastemas: el ensanchamiento del diente por medio de carillas permitirá el cierre de pequeños espacios interdentarios de un modo conservador, no aconsejable si superan 1 mm de anchura[27].

2.- Anatómicas

La indicación de carillas para solucionar anomalías de forma, tamaño o volumen

[27] Peña Lopez José Miguel, Técnica y sistémica de la preparación y construcción de las carillas de porcelana, editorial Panamericana, Año 2006. Pág. 649

dentario, tanto congénitos como adquirido debe tomarse con cierta reserva, no obstante, cualquiera de ellos siempre y cuando sean de pequeña intensidad o severidad podría ser restaurada con carillas sin perjuicio de otro tipo de tratamientos como coronas de recubrimiento total, en principio más adecuadas.

Así podrían solucionarse tanto anomalías congénitas (hipoplasias del esmalte, microdoncias y dientes conoideos, etc.) como adquiridas (fracturas, atriciones, abrasiones, etc.) e incluso las ocasionadas por trastornos alimentarios (bulimias, etc.) con el fin de reponer la estructura dentaria perdida por la erosión ocasionada por los vómitos, regurgitaciones repetitivas de estos pacientes.

3.-Funcionales

Al igual que en las indicaciones anatómicas y con las mismas limitaciones, las carillas de porcelana pueden solucionar alteraciones funcionales tales como restauración de las guías anterior y canina colocándolas sobre la cara palatina de los dientes anterosuperiores, más que a expensas de la cara vestibular de los inferiores.

4.- Otras indicaciones

Otra posible indicación es la restauración de problemas derivados de la porcelana de una corona metal-cerámica, puede ser por fractura de la porcelana, por necesidad de modificar su color, modificar su morfología u otras. Se debe a que las carillas de porcelana pueden unirse a la cerámica de la corona metal-cerámica por medios adhesivos micromecánicos y químicos de suficiente resistencia físico mecánica, estas indicaciones tienen sus limitaciones centradas en el espacio suficiente y no sobre contorneado del diente.

CONTRAINDICACIONES DE LAS CARILLAS DE PORCELANA

Aunque las carillas pueden solucionar muchos problemas, no están exentas de contraindicaciones derivadas de su fragilidad y facilidad de descementación, tanto más cuanto no se siga una técnica e indicación rigurosa.

1. Estéticas: Alteraciones muy importantes del color dentario pueden ser imposibles de esconder de manera suficiente con las carillas de porcelana pues su transparencia hace muy difícil el total enmascaramiento de la discromía, incluso si se usan opacificadores y se incrementa el grosor al máximo permitido.

2. Funcionales: Las situaciones de carga excesiva sobre las carillas de porcelana o sobre los dientes soporte de las mismas causarán fuerzas inadecuadas que redundarán en la fractura o descementado de la carilla. Entre estas situaciones de sobrecarga habremos de citar el bruxismo y los hábitos parafuncionales, que pueden causar fracturas y descementados continuos, en esta línea, un caso particular es el formado por un diente antagonista de un implante. Durante la función, normal o parafuncional, el resto de la dentición natural se intruirá con lo que el diente antagonista sufrirá toda la carga, si es portador de una carilla, la fatiga acabará con ella o con su cemento[28].

3. Otras: Hábitos inadecuados, higiene insuficiente o elevado índice de caries son otras importantes contraindicaciones.

a. Hábitos inadecuados: tales como el mordisqueo de bolígrafos, la onicofagia, la sujeción de clavos y objetos con los dientes y cualquier otro que implique una actividad dentaria incorrecta contraindicará el empleo de carillas de porcelana como

[28] Chiche JG, Pinault A. Prótesis fija estética en dientes anteriores. Barcelona: Ed Masson, 1998.

método restaurador, por el incremento del riesgo de fracturas.

b. Higiene insuficiente: El acúmulo de placa bacteriana sobre la interfase diente/restauración cerámica conducirá a la tinción de la misma con la consiguiente alteración estética.

c. Un índice de caries elevado asociado o no a higiene insuficiente hace parecer caries con mayor facilidad en la interface cementante, elevando los riesgos de fracaso.

- Insuficiente sustrato para garantizar la adhesión.
- Mal posiciones severas.
- Espacio excesivo.

Factores a considerar en la carilla de porcelana

En la visita con el dentista especialista en estética, se hace un análisis dental detallado para que el paciente pueda valorar y decidir sobre su tratamiento antes de empezar.

El Análisis Estético incluye:

-Toma de fotografías de estudio para el análisis del estado de la boca y de la estética dento-facial.

- Registro de medidas y proporciones dento-faciales.

- Toma de impresiones para modelos de estudio.

a. Comunicación con el paciente: es necesario evaluar la personalidad y actitud del paciente junto con sus expectativas de resultados, como elemento necesario

para el éxito del tratamiento. Un paciente cuyas expectativas sean poco realistas, o que presente una situación dentaria que no pueda ser suficientemente mejorada con carillas, será una contraindicación para este tipo de tratamiento, es por eso que tras el diagnóstico es necesario explicar al paciente los objetivos de tratamiento y los resultados esperados. Los tratamientos que afecten a la estética están influenciados por la percepción individual de la misma, lo que los convierte en fuente de riesgo de fracaso, ya que no siempre lo que le gusta al dentista es lo que le gusta al paciente[28].

Hay que comunicarle la necesidad de tallado con eliminación irreversible de estructura dentaria y hacerle comprender los riesgos: posibles pulpitis y tratamiento de conductos, entre otros, el riesgo es remoto, pero existe y es el paciente el que debe asumirlo. Es necesario explicarle los riesgos de fracaso del tratamiento, hay que hablarle en porcentajes de fracaso a lo largo del tiempo y hay que asegurarse de que lo ha comprendido, para esto se le entregará para su lectura un consentimiento informado, con todos los *casos* susceptibles de complicaciones, varios días antes de su tratamiento. El tratamiento se iniciará después de que el paciente haya firmado el permiso/ consentimiento informado.

b. Encerado de diagnóstico y carillas provisionales. Como todo tratamiento invasivo, que requiera una alteración irreversible de la estructura dentaria, es necesario aportar al paciente toda la información posible previamente al comienzo del mismo, los tratamientos con coronas de recubrimiento total permiten la ejecución de coronas provisionales, modificables hasta encontrar aquella situación con la que el paciente se encuentra más a gusto. Esto no es posible con las carillas de cerámica, por lo que es conveniente tratar de lograr que el paciente pueda ver el resultado final con antelación a que éste esté realizado.

El procedimiento es como sigue: sobre los modelos de diagnóstico montados en el

[28] Ascheim KW, Dale B. Odontología estética. Segunda ed. Madrid: Ed. Harcourt, 2002. Los autores muestran ayudas clínicas de gran interés para el profesional dental.

articulador semiajustable se hace un encerado de estudio que representa el resultado final esperado, este encerado tendrá una doble función: por un lado se mostrará al paciente para que observe *a groso modo* el resultado de sus carillas y por otro servirá para la construcción de las carillas provisionales en composite o acrílico ,sobre este encerado se construye una llave de silicona pesada que contornee las superficies vestibulares de los dientes a tratar.

Esta llave, cortada en secciones horizontales, en varias rodajas desde incisal a gingival, servirá de referencia y guía que permitirá modelar carillas transicionales con composite sobre la superficie de los dientes a tratar[29]. Las rodajas no se separan completamente, sino que permanecen unidas en uno de los extremos de la llave de silicona, situado distal al área de trabajo. Esto permite desplegar las rodajas entre sí, a modo de abanico, de manera que se puede explorar todas las superficies dentarias situadas bajo los segmentos horizontales de la llave de silicona. Ahora se pueden construir unas carillas provisionales según el encerado de estudio, una vez construidas y adheridas las carillas provisionales a las superficies labiales de los dientes, permitirán al paciente ver el resultado final esperable para sus dientes, con las modificaciones de forma y tamaño que se le van a realizar, es conveniente pero no imprescindible, que el paciente pueda llevarlas durante al menos una semana, tiempo necesario para que olvide su engrama de sonrisa y vaya aceptando su nueva situación.

Esta ayuda diagnóstica es adecuada cuando el volumen final a obtener sea mayor que el inicial, es decir en casos en los que haya que aumentar el volumen dentario, como ocurre en las microdoncias u otras alteraciones de forma y volumen dentarios, en los cierres de diastemas o en modificaciones de la posición dentaria por dientes lingual izados o rotados. Por el contrario, esto no es posible cuando no haya que tallar volumen dentario, como suele ocurrir en las discromías y alteraciones del color. En este caso, la falta de visualización previa queda compensada por la

[29] Magne P, Douglas WH. Optimización del diseño y evolución de la cerámica para la dentición

impresión favorable del cambio de coloración tras el tratamiento.

En casos extremos, será necesario proceder a tratar el diente con una reducción parcial de volumen, seguido de la toma de impresiones sobre la que el laboratorio confeccionará unas carillas de resina/acrílico provisionales con estratificación de color. El paciente portará estos provisionales que podrán recibir sucesivas modificaciones en el tamaño y la forma hasta que el paciente dé su visto bueno. En este momento se confeccionará la llave de silicona que dará al ceramista del laboratorio las indicaciones precisas de forma vestibular, y al protesista las indicaciones precisas de profundidad del tallado.

ANÁLISIS ESTÉTICO PREVIO AL TRATAMIENTO DE ESTÉTICA DENTAL:

-Encerado Diagnóstico. - Prueba Estética directa (Mock-Up).

ENCERADO TERAPÉUTICO.

Una vez que se toma la decisión de esta alternativa terapéutica conservadora es muy importante la comunicación con el paciente de manera de cubrir hasta donde sea posible sus expectativas, en este sentido es de gran utilidad realizar el encerado de diagnóstico el cual nos proporciona las siguientes ventajas:

- Análisis del espacio requerido, muestra el resultado final, indica la cantidad de estructura dentaria que debe reducirse, vía de comunicación con el laboratorio, actúa como motivador del paciente.
- Se puede utilizar también herramientas como la computadora y a través de programas de procesado de imágenes (PSD, DSD) se puede mostrar al paciente el resultado final del tratamiento restaurador.

PREPARACIÓN DENTARIA

Características fundamentales

- Reducción homogénea de la forma anatómica.
- Ángulos redondeados.
- Línea de terminación ubicada subgingivalmente.
- Mantenimiento de la relación de contacto.
- Pulido de la preparación.
- Una vez determinado el color se procede al tallado dentario es conveniente colocar un hilo separador para tener un mejor control del acabado gingival.

1. Sin reducción dentaria. En aquellos casos en los que la indicación de carillas sea por la necesidad de lograr un cambio volumétrico o morfológico del diente, como puede ser el posicionamiento lingual o palatino de un diente, buscando un efecto visual de alineamiento con los dientes vecinos, o bien en casos de rotación, microdoncia o dientes conoideos, no será necesario efectuar reducción alguna, salvo un pequeño tallado para rectificar levemente el patron de inserción, eliminando sobrecontorneados o retenciones naturales, perfilar el margen o dejar expuesto el esmalte para la retención.

2. Con reducción dentaria. Sin embargo, en la mayoría de casos será necesario tallar la cara vestibular del diente, porque si no el caso podrá finalizar con un sobrecontorneado intolerable, o con un espesor de cerámica insuficiente para asegurar la resistencia de la carilla o el enmascaramiento de la tinción, no obstante la reducción será lo más conservadora posible, compatible con el aspecto final del diente, grosor y resistencia de la carilla y la adhesión recordando que por lo menos el 50% de la superficie tiene que ser esmalte para lograr una buena adhesión, para lograr que la reducción sea la mínima es de

gran ayuda hacer previamente un encerado de estudio seguido de una llave de silicona que sirva siempre de referencia para controlar la profundidad del tallado.

No existe uniformidad entre los autores que han comunicado técnicas de reducción dentaria para recibir carillas, y presentan ligeras variaciones de unos a otros[31,32,33].

Reducción estándar

La reducción estándar comprende: reducción o tallado vestibular, reducción proximal, reducción del margen y borde incisal.

La reducción estándar inicial varía de 0,5 a 0,7 mm de profundidad, con un mínimo de 0,2 mm, para la zona axial del diente, llegando a 1,5 mm en el borde incisal.

Reducción o tallado vestibular

El tallado de la cara vestibular para lograr una profundidad entre 0,5 y 0,7 mm con un mínimo de 0,3 mm dependiendo de la zona del diente o de la necesidad de un mayor grosor de la carilla o incremento del diente a expensas de la porcelana de la carilla, se realiza de preferencia con una piedra diamantada troncocónica de extremos redondeados, de grano medio, de longitud y calibre adecuados.

En cada plano de la cara vestibular de los incisivos centrales o laterales (la mitad o 2/3 incisales de esta cara constituye un plano, el resto otro de diferente orientación)

[31] Touati B, Miara P, Nathanson D. Carillas de porcelana. En: Odontología estética y restauraciones cerámicas. Cap. 9, pag.161-213. Barcelona: Ed. Masson, 1998. Revisión profunda de la cuestión con esquemas e ilustraciones muy clarificadoras.

[32] Chiche JG, Pinault A. Prótesis fija estética en dientes anteriores. Barcelona: Ed Masson, 1998.

[33] Anitua A. E, Gascón Mayordomo F. Frentes laminados de porcelana. En: Soluciones Estéticas en dientes con decoloraciones. Cap 7, pp 83-116. Vitoria: Ed Evagraf, 1992.

se tallan 3 o 4 surcos de orientación verticales, paralelos al eje mayor del diente de la profundidad deseada colocando la piedra diamantada paralela al plano en cuestión y sin que coincidan los surcos de un plano con los del otro.

Ahora se continúa eliminando el esmalte entre los surcos procurando una reducción uniforme, sin socavados ni ángulos agudos, esto ha de ser especialmente así en la zona de transición entre los dos planos, que tiene que verse redondeados en perfecta continuidad. Para controlar la profundidad del tallado deseado es de gran ayuda, aparte del diámetro de la piedra diamantada elegida, pincelar la cara vestibular del diente, con un rotulador indeleble, esto dará una mejor referencia visual de la profundidad de los surcos que estamos realizando, los surcos de orientación también pueden efectuarse con piedras esféricas de diamante de grano grueso del diámetro adecuado (0.3, 0.5,0.8) que se penetran en su totalidad en el esmalte, también se pueden emplear piedras diamantadas especiales para tallar carillas , con 3 o 4 ruedas diamantadas en su tallo. Con ellas se traza en la superficie vestibular tres o cuatro marcas paralelas al borde incisal, moviendo la fresa en sentido mesio-distal, a la profundidad deseada, la de mayor diámetro 0,5 mm, se usa cuando el espesor adamantino lo permite, lo que ocurre en los incisivos centrales y caninos superiores, la profundidad menor de 0,3 mm, se emplea en los dientes laterales y en los incisivos inferiores, así como en la porción más gingival de los centrales superiores.

Con ambos métodos de reducción axial, ya sea vertical u horizontal, es necesario adaptar la inclinación del tallo de la piedra diamantada a las convexidades del diente tratado. Así se mantendrán las profundidades del tallado de manera uniforme, sin excesos que contribuyan a eliminar el esmalte.

Otros autores mencionan que reducción va de 0.5-0.8 mm con un mínimo de 0.03mm, en el tercio gingival y de 0,7 mm, en el tercio medio, aproximadamente. En casos de dientes con manchas muy profundas debe aumentarse la reducción de tejido para lograr una mejor estética.

Para los propósitos de fabricación e inserción de la carilla es importante que la

preparación no se extienda hasta la zona de contacto proximal, la porción proximal de la preparación debe seguir la dirección de la papila y extenderse ligeramente por debajo del contacto interproximal para ocultar los márgenes de la preparación y evitar en dientes con manchas muy severas, el riesgo de sombras oscuras en la periferia de la carilla.

La línea de terminación debe ser un chaflán en todos los márgenes de la preparación y a el cual, a nivel de la encía generalmente es subgingival excepto en casos con manchas profundas donde es colocada a nivel del margen o ligeramente por debajo del mismo de acuerdo a las necesidades estéticas.

Reducción proximal

El tallado de las caras proximales mesial y distal ha quedado realizado al hacer la reducción vestibular y sólo hay que tener en cuenta que esta reducción proximal debe extenderse hacia palatino/lingual hasta las zonas no visibles del diente ,el perfilado y acabado de esta reducción proximal es en chaflán curvo o *chamfer* realizado con el extremo redondeado de la piedra diamantada troncocónica procurando que el ángulo que se forme con la cara proximal sea igual o mayor de 90o.

En casos de diastemas en los que hay que crear un área de contacto o discromías intensas en las que cualquier exposición del diente, por pequeña que sea, va a ser muy llamativo para el ojo humano, la reducción normal se extiende hacia palatino obviando el punto de contacto interproximal. El nuevo punto de contacto debe procurarse entre diente/cerámica o cerámica/cerámica, sin ninguna relación con la interfase cementante, para evitar su deterioro prematuro.

Reducción o terminación incisal

Para la preparación dentaria incisal de las carillas se puede optar por dos posibilidades o bien finalizar en el borde incisal propiamente dicho o bien a nivel de

la cara lingual o palatina del diente, la finalización en el borde incisal puede a su vez abarcar dos modalidades, en una termina en la mitad vestibular de dicho borde cuando éste tiene suficiente anchura y grosor o bien no es necesario reducirlo. En la otra abarca toda la anchura del borde incisal incluso contorneando ligeramente el mismo. En ambas situaciones la reducción se efectúa con el extremo redondeado de la piedra troncocónica de diamante de grano grueso, de tal modo que el aspecto final del borde incisal sea de chaflán curvo que se prolonga sin solución de continuidad con el margen de las caras proximales.

En aquellos casos en los que el borde incisal está afectado por cualquier causa, y hay que prepararlo o reconstruirlo, o bien hay que aumentar la longitud del diente 1 mm o algo más, la carilla recubre el borde incisal finalizando en el 1/3 incisal de la cara palatina del diente, lejos del área de contacto oclusal con el antagonista que hay que comprobar previamente. La terminación palatina/lingual reduce la posibilidad de fracturas y de desprendimiento de las carillas.

Con la fresa acostumbrada se hacen reducciones de 1-1.5 mm de profundidad en el borde incisal si es necesario, aunque pueden cuando hay que alargar el diente. A continuación, se elimina la estructura dentaria intersurcos colocando la piedra diamantada inclinada hacia palatino en los superiores y hacia vestibular en los inferiores, unos 45o. Con la misma fresa se extiende la reducción hacia palatino/lingual logrando la profundidad adecuada, y una terminación en chaflán curvo que se continúa con el margen de las caras proximales. No hay que olvidarse de redondear los ángulos y todas las aristas, se consigue así una geometría y un grosor de cerámica suficiente para resistir la concentración de fuerzas sobre la carilla. No obstante, la reducción incisal no debe ser tan profunda como para que se fracture la cerámica por grosor excesivo sin soporte dentario, provocado por el contacto del diente antagonista.

Reducción gingival

El margen gingival se sitúa en el esmalte y no en el cemento siempre que sea posible, la excepción a esta regla es la presencia de recesión gingival con exposición radicular, en cuyo caso será necesario ubicarlo en el cemento, esto requerirá una adaptación muy precisa de la carilla a dicho margen para minimizar los problemas derivados de una interfase poco resistente. En cuanto a la situación de altura respecto a la encía, el margen puede finalizar equigingival, supra o subgingivalmente.

El margen equigingival es el ideal, pues no invade el surco gingival ni el espacio biológico, permite siempre buena estética y una mejor visión y facilidad para el tallado y la toma de impresiones, es de elección siempre y cuando no existan alteraciones importantes del color entre el diente y la carilla, que puedan apreciarse después del cementado.

En ocasiones puede situarse supragingivalmente, fuera del surco, a una distancia lejana de la encía. Así puede indicarse cuando la línea de sonrisa es baja, y el paciente no enseña dicho margen por mucho que sonría. Un margen supragingival siempre es antiestético por lo que es conveniente cuando no haya grandes diferencias de color entre el diente y la carilla. En este caso, el paciente observará una terminación brusca de la misma, y podrá mostrarse crítico con la restauración.

El margen ligeramente subgingival es de elección cuando se indica la carilla para ocultar alteraciones del color dentario pues la presencia de una mínima cantidad de diente discrómico supragingival llamará poderosamente la atención con el consiguiente rechazo. No obstante, la invasión del surco debe ser mínima, no mayor de 0,5 mm, y siempre conservando una anchura biológica igual o mayor de 2 mm. Además, la acción de los cambios térmicos y de los fluidos orales sobre el margen/restauración, hace que sea frecuente la aparición de microfiltración y tinciones en la interfase cementante, lo que dará lugar a un problema estético tanto más importante cuanto más visible sea el margen (caso de las ubicaciones supra y equigingivales) a pesar de una mejor accesibilidad para la higiene.

El tipo de margen más adecuado es el de chaflán curvo largo y aunque ya se va conformando cuando hacemos las reducciones vestibulares, proximales, etc., el perfilado final se logra pasando sucesivamente por el nivel deseado el extremo redondeado de la fresa troncocónica utilizada para la reducción vestibular, no hay que decir que el margen gingival se continúa imperceptiblemente con el de la reducción proximal.

Maniobras finales

Una vez completado el tallado, las maniobras finales consisten en el redondeamiento de todos los ángulos y aristas con una fresa diamantada de bala o redonda, junto con el alisado de la preparación con diamantados de grano fino y superfino. Este alisamiento superficial permite una mayor adaptación de la carilla a la superficie dentaria, lo que minimizará la probabilidad de fractura por sobreesfuerzo tensional, por otra parte, se facilitará la humectación del diente por el medio cementante.

Reducción no estándar

En ocasiones, las carillas requieren una reducción no estándar, lo que ocurre en aquellas situaciones en las que el diente presenta un cierto desgaste previo a la preparación, o una rotación con el paso del tiempo, los dientes sufren un lento desgaste que hace que una parte del esmalte superficial, o el borde incisal haya ido desapareciendo. Si tenemos de partida esta situación de desgaste como referencia para la profundidad del tallado, significa que se perderán algunas décimas del esmalte que podrían ser conservadas.

Para hacerlo se coloca la llave de silicona construida a partir del encerado de estudio sobre el diente, lo que permite apreciar cuanta estructura dentaria falta para

lograr la forma y el volumen dentario ideal. La estructura dentaria perdida por desgaste ha de ser considerada como ya tallada, con lo que las referencias de profundidad no deben tomarse desde la superficie dentaria actual sino desde la superficie interna de la llave hasta la superficie del diente. Sólo será necesario tallar la cantidad de estructura suficiente para que la llave de silicona indique de 0,5 a 0,7 mm de espacio, como la llave presenta varias rodajas horizontales, desde incisal a gingival, permite hacer la comprobación a lo largo de toda la altura dentaria de modo que la preparación vestibular será llevada a cabo mediante diamantados cónicos de punta redondeada, de tres calibres diferentes. Se empleará entonces la fresa cuyo calibre se ajuste a la reducción necesaria, efectuando surcos de profundidad verticales, desde distal a mesial de cada diente. Cada una de las ranuras se irá comprobando individualmente con la llave, y a lo largo de toda su longitud inciso gingival con las diferentes rodajas, hasta conseguir una preparación uniforme de profundidad adecuada, respetuosa al máximo con la estructura adamantina remanente.

REDUCCIÓN GINGIVAL

El margen gingival se sitúa en el esmalte y no en el cemento siempre que sea posible, la excepción a esta regla es la presencia de recesión gingival con exposición radicular, en cuyo caso será necesario ubicarlo en el cemento, esto requería una adaptación muy precisa de la carilla a dicho margen para minimizar los problemas derivados de una interface poco resistente. En cuanto a la situación de altura respecto a la encía marginal, el margen puede finalizar equigingival, supra o subgingivalmente. El margen equigingival es el ideal, pues no invade el surco gingival ni el espacio biológico. Permite siempre buena estética y una mejor visión y facilidad para el tallado y la toma de impresiones, es de elección siempre y cuando no existan alteraciones importantes del color entre el diente y la carilla, que pueden

apreciarse después del cementado[34].

SELLADO MARGINAL

Se define ajuste o sellado marginal en prótesis fija como la exactitud con la que encaja una restauración de prótesis fija sobre una línea de terminación, previamente tallada en la porción cervical de la corona dentaria, mediante un instrumento rotatorio diamantado de alta velocidad, el ajuste marginal es uno de los criterios más importantes para el éxito a largo plazo de las restauraciones de prótesis fija, siendo ampliamente investigado en la literatura[35].

ELECCION DEL COLOR

- Cuando realizamos una restauración la obtención de la armonía óptica es critica , debido a la alta exigencia de los pacientes

- En este momento es donde el odontólogo necesita dos elementos de respaldo y confiabilidad para llevar acabo la toma de color como son las guías de color y las fuentes de luz ya que los órganos dentarios tienen una combinación particular de policromía.

Para un mejor resultado conviene elaborar un esquema, un mapa de color necesario

[34] Enrique R, Salía Hipersensibilidad Dental, Salud Pública y Nutrición Edición Especial N°. 7 2003 Monterrey – México, Pág. 245

[35] Suárez G, María Jesús, Evaluación del sellado marginal de coronas de titanio colado y mecanizado con dos líneas de terminación, año 2006, Pág.10

para la comunicación con el laboratorio, este mapa reflejará todas las discromías superficiales del diente tallado, consistirá en un dibujo del diente a tratar con todas las pigmentaciones y marcas que podamos detectar en el órgano dentario[36]. La reducción dentaria pondrá de manifiesto con mayor viveza todavía las alteraciones del color existentes en la dentina, que habrá que marcar en el mapa de colores destinado al laboratorio, se adjuntarán las instrucciones precisas de color para las carillas, junto con una macrofotografía de los dientes tallados, de los dientes sin tallar y de la cara del paciente, tanto de frente como de perfil.

Se sabe que cada individuo posee una capacidad propia de observar los colores, siendo de gran importancia la ayuda del paciente para que siempre sea efectivo, es recomendado que la toma del color se efectué en horario comprendido entre 9 a 15 horas, en ese intervalo a luz natural por los movimientos de ondas más adecuados para una selección de color bien tomada. En el momento de la toma del color, es recomendado que el paciente no haya ingerido café, refresco de cola u otras sustancias que contengan colorantes, se debe escoger siempre un lugar con iluminación natural o se puede utilizar como alternativa una luz fluorescente con una misma temperatura[37]. Es necesario tener en cuenta que para tomar el color para una carilla es importante algunos parámetros:

1.Ambiente: Las paredes del consultorio deben ser colores neutros, como gris, verde claro ya que colores muy fuertes pueden influir en la percepción del color El piso y los muebles también deben ser de preferencia claros celeste o gris.

2. Observador: El paciente debe estar al mismo nivel de los ojos del observador y a una distancia de 60 cm. Los dientes deben estar húmedos, pues los dientes secos no reflejan bien la luz, además los dientes deben estar limpios y libres de manchas o placa, para que no interfiera en la selección del color.

---

[36] Dickerson WG, Culp L. Color communication, laboratory fabrication, and cementation. Pract

[37] Gambogi P,Giovanni, Cerámicas Odontológicas, año 2005 .Pág 220

3. Fuente de luz: Afecta el valor de los colores, ciertos colores permanecen inalterables, entre tanto, otros parecen más oscuros o más claros. El consultorio debe estar correctamente iluminado. Sin embargo, la luz natural, puede sufrir variaciones debido al horario, localización geográfica, entrada de la luz, su orientación y todo lo que se interponga entre el paciente y luz solar.

Toma de Impresión

Se debe tener Control de los tejidos gingivales que rodean a la pieza dentaria que se está trabajando, primeramente, se confecciona la cubeta individual, en si para poder proceder con la impresión, antes de la toma de impresión se debe colocar el hilo retractor. El uso de astringentes es con el fin de controlar el fluido y sangrado a nivel del surco.

Otros autores mencionan que el proceso de impresión es una parte decisiva en el éxito del tratamiento restaurador pues lo más importante es obtener fieles reproducciones del diente preparado incluyendo tejidos blandos, relaciones interoclusales y otras informaciones que serán transmitidas a los modelos o impresiones diagnósticas.

La finalidad de la impresión es obtener un negativo de con la mayor exactitud posible de todos los detalles ejecutados durante el procedimiento de tallado o preparación cavitaria o dental.

En el mercado existen diversos materiales para la toma de impresión que tienen diferentes propiedades como lo son una viscosidad satisfactoria, tiempo de trabajo y fraguado adecuados y suficientes para su manipulación. Entre otras cosas también es importante que el costo sea accesible y el sabor y consistencia sean agradables para el paciente ya que, según el tipo de material de impresión, variará de 3 a 8 o 10 minutos su colocación en la cavidad oral.

Los materiales utilizados más comúnmente para la toma de impresiones para las

restauraciones libres de metal son los siguientes.

Siliconas

Este tipo de materiales de impresión puede ser de dos tipos: siliconas por condensación y por adición.

Siliconas por condensación. Estas siliconas están disponibles en forma de pastas, generalmente una pasta de alta viscosidad y otra de baja. La pasta densa se utiliza en la cubeta individual para controlar la contracción de polimerización de las siliconas y la de baja viscosidad de utiliza para obtener mayor precisión de los detalles de la preparación. Se muestran las ventajas y desventajas de este tipo de material de impresión. (ver tabla11)

Tabla 11. Ventajas y desventajas de las siliconas por condensación

Ventajas	**Desventajas**
Excelente fidelidad	El material es hidrofóbico
Olor y sabor agradables	Estabilidad dimensional variable
Tiempo de trabajo y fraguado adecuados	Vida útil corta
Olor agradable	Obtención de segundo modelo es menos precisa
Adecuada resistencia a la fractura	
Poca distorsión al ser removida	

Siliconas por adición. Estas siliconas también están disponibles en forma de pasta, siendo una pasta densa y otra de baja viscosidad. Al igual que en las siliconas por condensación, la masa de baja viscosidad puede ser de consistencia baja, regular o pesada y sus ventajas y desventajas (ver tabla12)

Tabla 12. Ventajas y desventajas de las siliconas por adición	
Ventajas	**Desventajas**
Tiempo de fraguado corto Excelente fidelidad Fácil lectura de los márgenes Adecuada resistencia a la ruptura Estabilidad dimensional prolongada Menor distorsión después de la remoción Sabor y olor agradables Hidrofílica Se puede obtener el modelo hasta 14 días después de la impresión y ésta puede vaciarse más de una vez Sistema de automezcla para uso intraoral	Liberación de gases durante la polimerización Se pueden formar burbujas en los modelos Alto costo Sensibilidad a algunos contaminantes de superficie (compuestos sulfurosos de guantes de látex, residuos acrílicos o metacrílicos)

MATERIALES DE IMPRESIÓN:

-Materiales Termoplásticos. -Materiales Rígidos -Materiales Elásticos 1.-Hidrocoloides (reversibles e irreversibles) 2.-Elastómeros:

A.-Polisulfatos. B.-Polieleteres. clasificación según su composición C.-Silicona de condensación y adición química

CARACTERÍSTICAS DE LOS MATERIALES DE IMPRESIÓN:

1.-Facilidad de mezcla

2.-Tiempo de trabajo

3.-Tiempo de endurecimiento

4.-Recuperación elástica y rigidez

5.-Fidelidad de reproducción

6.-Facilidad de vaciado

7.-Costos

8-Estabilidad Dimensional

9.- Olor

10.- Sabor

Cualquier técnica de impresión convencional para prótesis fija es adecuada para la obtención de modelos óptimos para la realización de carillas cerámicas, todas las técnicas de impresión presentan las mismas dificultades, ventajas e inconvenientes que para la toma de impresiones de prótesis fija, no obstante, tenemos que decir que las impresiones para carillas se pueden realizar con cubetas parciales aunque son más adecuadas las cubetas de arcada completa. De ellas se obtendrán modelos completos que pueden ser montados en un articulador semiajustable con los registros correspondientes, esto nos dará la posibilidad de comprobar los puntos de contacto, así como las trayectorias excursivas, tanto más importantes cuanto más se extienda hacia palatino la terminación incisal. En cuanto al material de impresión los mejores resultados se obtienen con los poliésteres, de una o dos viscosidades, seguidos de las siliconas de adición con técnica de doble mezcla y doble impresión (masilla y fluida) o con una sola mezcla y una sola impresión (fluida de viscosidad media o regular), el vaciado debe realizarse en yeso tipo IV de la clasificación de la ADA, como mínimo[38].

Retracción gingival. Se hace necesario el empleo de medios o técnicas de retracción gingival en aquellos casos en que se quiera situar el margen gingival por debajo de la encía colocando, como siempre, un hilo muy delgado en el fondo del surco y uno más grueso por encima, en el momento de tomar la impresión, se retira el hilo grueso permitiendo la penetración del material de impresión en el surco, lo que permite reproducir fielmente la situación del margen tallado.

En casos de márgenes supra o equigingivales no es necesario el uso de hilos retractores, aunque se pueden emplear métodos de retracción químicos como, el caolín que permite una retracción gingival suficiente, así como el desecado del surco

[38] Macchi M, Ricardo L, Materiales Dentales, Editorial Panamericana, Año 2008, Pág. 267

crevicular y del margen de la preparación, también se pueden combinar ambos métodos, colocando un único hilo en el fondo del surco, ayudado del efecto hemostático y retractor del caolín en el margen. Se lleve a cabo o no la citada retracción gingival, se hace necesario proteger el complejo dentinopulpar antes de proceder a la toma de impresiones mediante el tratamiento superficial del diente con un adhesivo dentinario, se producirá la obliteración de los conductillos que hayan podido quedar expuestos, impidiendo la posible afectación pulpar y mejorando la futura adhesión final de las carillas definitivas.

PROVISIONALES

El encerado de estudio nos puede servir para la realización de un provisional el cual se colocará justo después de la preparación, se hace un encerado que sirve de referencia para determinar las zonas de retallado y conseguir un mejor resultado final estas zonas serán las que en el encerado den una mayor transparencia en las zonas de vestibular o en oclusal, en zona gingival (marcando para hacer gingivectomía y conseguir mejor línea de sonrisa gingival, estética rosa) o en piezas antagonistas, para mejorar plano oclusal o estético (piezas en malposición o extruidas)[39].

Este encerado, que será lo más aproximado posible al resultado final en cerámica, nos servirá para hacer un provisional de media o larga duración. Se feruliza con todas las piezas de manera que no se necesita cementar, se retiene por fricción y por la presión del mismo arco que producen las piezas, así de esta manera se mantiene una mejor higiene y, por consiguiente, un mejor estado de la encía importante para la posterior cementación. El provisional sirve tanto para la protección de las piezas talladas como para ayudar a que el paciente se acostumbre

[39] Álvarez F, Peña López JM, González- González IR, Olay García MS. Características generales y propiedades de las cerámicas sin metal. Rcoe 2006; 525-526.Pág.

a la nueva estética, fonética y/o función

• En aquellos casos más críticos en los que el paciente quiere seguridad en el resultado final, se recurre a una técnica, Se realiza un provisional antes de tallar y con esta pieza se puede valorar el efecto estético que puede llegar a tener con el tratamiento que se le propone (Mock up).

Estos provisionales se realizan de la siguiente forma: En el modelo de estudio de alginato de precisión, se le reproduce o se le da la forma que se considera que pudiera haber perdido, por desgaste natural (transcurso del tiempo) o por desgaste por bruxismo, bulimia o malposición de las piezas, las cuales se quieren alinear.

El encerado se hace con una capa muy fina sobre las piezas a reproducir, de tal forma que no sobredimensionan en exceso el tamaño en la zona vestibular, aunque sí alargamos lo necesario en incisal o palatino. Esta pieza en resina, se debe trabajar o repasar con sumo cuidado, pues es muy frágil debido al poco grosor, se pule se coloca en boca y se detalla, tanto el clínico como el técnico y por supuesto el paciente, podemos valorar conjuntamente el resultado.

Se puede reducir o aumentar forma y tamaño según valoración, incluso en algunos casos se puede aconsejar al paciente en forma sencilla y económica, que se tome en cuenta en casa junto a sus familiares, concretar y evaluar el resultado obtenido siempre dentro de unas limitaciones provocadas por el tipo de material empleado. Estas piezas se retienen en boca por adhesión con la saliva o por medio de un poco de vaselina sólida depositada en el interior de las carillas[40]

En casos de tinciones severas, también se pueden hacer provisionales para valorar el resultado final en la mayoría de estos casos se quiere que el cambio de color sea radical, pasando de un color gris-marrón a un blanco “tipo sanitario”, por lo que se pueden hacer estas piezas con intensivo blanco de resina, que aparte de ser un

[40] Mclean, JW. Evolution pf dental ceramics in the twentieth century. J ProsthetDent 2007; 1era edición, LEXUS, Pág. 85.

material muy opaco, tapa lo suficiente la pieza natural y se puede ver el efecto tan poco natural que produce un blanco tan artificial.

En estos casos, el grosor de la capa de encerado y posterior resina debe de ser algo más voluminoso, de forma que tape bien tanto en el provisional como en el posterior tratamiento definitivo, ya que el labio acepta perfectamente la falta de volumen, pero no el exceso, por supuesto todos estos tratamientos se deben documentar con modelos y fotografías que nos servirán de soporte para futuros planteamientos o problemas, y para hacer comparativas del antes y después.

Restauraciones provisionales

Otros autores mencionan que en la planificación del tratamiento hay que tomar la decisión sobre la conveniencia de colocar o no provisionales su confección y colocación puede ser complicada y engorrosa[41,42].

Han sistematizado diversas técnicas para su construcción, tratando de facilitar la tarea clínica, en aquellos pacientes en los que el tallado haya sido escaso o nulo y no presenten dentina expuesta, no será necesario el uso de provisionales ya que no van a presentar compromiso estético ni sensibilidad postoperatoria. Por el contrario, aquellos pacientes que han requerido un tallado más profundo pueden presentar sensibilidad al frío y problemas estéticos. Si además se ha realizado ruptura de los puntos de contacto, existe la posibilidad de cambios de posición dentaria, estos cambios posicionales pueden dificultar la inserción final de las carillas definitivas, al contactar estas entre sí en la boca de modo diferente a como lo hacen en los modelos de trabajo, para evitar que se produzcan estos inconvenientes

41 SneedWD,KnightsJS.**Simpletechniqueto fabricate provisional restorations for porcelain veneers**. J Esthet Restor Dent 2001;13: 115-9. Sistematización de las técnicas de construcción

42 Kurtz KS. Constructing direct porcelain laminate veneer provisionals. J Am Dent Assoc; 20:126-32.

es necesario el empleo de provisionales confeccionados de tal manera que reproduzcan los dientes del paciente antes del tallado.

Se describen dos técnicas para su construcción:

Técnica indirecta: Se obtiene un modelo maestro a partir de unas impresiones preliminares de los dientes sin tratar y se enceran ligeramente, para corregir alteraciones menores y así facilitar la construcción de los provisionales. Se construye una llave de silicona del modelo y a continuación se tallan ligeramente los dientes que van a recibir las carillas, menos lo que se hará en la boca, posteriormente se carga la llave de silicona con acrílico autopolimerizable y se coloca sobre el modelo previamente impregnado de separador de acrílico, llave y modelo se solidarizan y se introducen en una olla a presión de 1.5 a 2 atmosferas (unidad de presión denominada atmósfera equivale a la presión que ejerce la atmósfera terrestre al nivel del mar)
durante 10 minutos así se obtiene una restauración provisional que feruliza en bloque todas las carillas a construir para el paciente, la ferulización permite una mayor resistencia del provisional, que es muy endeble, además limita la posible movilidad de los dientes tallados, el provisional así obtenido, tras su ajuste y repasado, no se ajusta exactamente al diente después del tallado, lo que obligará a un rebase de los provisionales en la boca del paciente. Sólo así se consigue un ajuste impecable del provisional a los márgenes tallados, la cantidad de acrílico autopolimerizable a emplear en el rebase intraoral es tan pequeña que el diente puede absorber la elevación de temperatura subsecuente a la reacción exotérmica sin sufrir alteración. Por otra parte, la cantidad de monómero que pueda quedar libre sobre el diente no va a ser capaz de afectarle, si además previamente a esto se ha tratado la superficie dentaria con adhesivos dentinarios de protección, la seguridad es casi completa y más si al inicio de la reacción exotérmica del acrílico se retira el provisional de la boca y se espera la polimerización final fuera de la misma.

Otra manera más precisa de confeccionar provisionales por la técnica indirecta consiste en tomar una impresión de alginato de los dientes tallados, tras las impresiones definitivas se vacía este registro con escayola de fraguado rápido, (3

partes de escayola snow white no 2 de Kerr y 1 parte de escayola tipo IV de la ADA) lo que permite obtener un modelo de trabajo que reproduce los dientes ya tallados. También se puede hacer un segundo vaciado de la impresión definitiva, si el material de impresiones lo permite, sobre este modelo se construyen los provisionales como se describió anteriormente, cuyo ajuste va a ser suficiente, no siendo necesario rebasarlos intraoralmente, sino que se podrán cementar directamente tras los ajustes mínimos de eliminación de rebabas o de añadido de muy pequeñas cantidades de acrílico autopolimerizable en los márgenes, incluso este añadido puede realizarse con dosis mínimas de composite fluido inyectado en el posible margen abierto, tras el cementado, el inconveniente de esta técnica es que se requiere de un tiempo extra, mientras se vacía la impresión y se fragua la escayola de fraguado rápido.

Técnica directa. Se confeccionan directamente en la boca del paciente, mediante una llave de silicona construida sobre el encerado de diagnóstico, o mediante una impresión de alginato que se toma de los dientes del paciente en el momento previo al tallado, tras la reducción dentaria, se protegen los dientes con un adhesivo dentinario, la superficie tallada está mayormente cubierta por esmalte, con lo que la protección del adhesivo es muy eficaz, ahora se carga la llave de silicona o la impresión de alginato con acrílico auto o termopolimerizable, después de haber aplicado un separador acrílico a la superficie dentaria tallada, se evita así la unión de la resina al adhesivo dentinario y al diente y no hay dificultad para retirar los provisionales de la boca para su posterior ajuste, una vez comenzada la reacción exotérmica se retiran de la boca la llave o la impresión de alginato y se espera la polimerización completa a temperatura ambiente o en la olla a presión, como ya se citó.

Acabado y pulido provisional.

Obtenidos los provisionales se procede a su repasado con fresas de laboratorio para eliminar los excesos y las rebabas, se finalizan mediante discos de pulir de papel, tipo Soflex con los que se pulirán todas las superficies, con especial atención a los márgenes, que finalizarán perfectamente ajustados y pulidos, de este modo

se reduce la porosidad del provisional y el riesgo de una gingivitis que pueda dificultar el posterior cementado de las carillas el resto de las superficies también se pueden pulir con copas de pulido de composites, pueden pulirse a alto brillo con una pulidora de laboratorio, o bien se pueden pincelar con *adhesivo* y polimerizarlos.

Tras el pulido de los provisionales se procede a su cementación con cemento provisional, este cementado sobre preparaciones dentarias poco o nada retentivas tal es el caso de los dientes tallados para carillas cerámicas trae como resultado una gran facilidad para descementarse prematuramente, antes de las fechas previstas para la instalación de las carillas definitivas es necesario advertir al paciente de esta posibilidad, e instruirle en como cementarlos de nuevo, temporalmente, en el caso de un desprendimiento accidental.

Un método sencillo es el empleo de un adhesivo de cianocrilato, de uso comercial, pincelando una delgada capa del mismo en la cara interior de los provisionales y colocando estos a continuación los adhesivos de cianocrilato son fáciles de emplear, y el propio paciente puede emplearlos a domicilio en caso de un descementado inoportuno, hay que indicarles el uso de una pequeña cantidad de cianocrilato, para que queden bien colocados, sin desplazamientos por el grosor de la película adhesiva.

Los cementos de clínica para cementados temporales deben atender a la necesidad futura de cementado adhesivo de las carillas cerámicas, por lo tanto, es necesario no alterar la superficie dentaria mediante el empleo de cementos que interfieran con la adhesión, hay que utilizar cementos de base de hidróxido de calcio o bien de óxido de zinc sin eugenol, todos ellos con una capacidad retentiva de los provisionales suficiente durante 2 o 3 semanas.

También es posible cementar los provisionales mediante cementado adhesivo, para lo que se realiza un grabado ácido puntiforme sobre el centro de la cara vestibular de los dientes preparados, seguido de la aplicación de un adhesivo dentinario sobre la superficie preparada, se impregna también la cara interna de los provisionales y se adapta bien a la superficie dentaria, a continuación se fotopolimeriza desde las

superficies vestibulares, con lo que se obtiene una adhesión relativamente fuerte sin que la gran mayoría de la superficie dentaria se vea comprometida.

CAPITULO IV

MODELO DE TRABAJO

Una vez que en clínica se preparan estas piezas siguiendo las directrices marcadas, sobre el modelo de pretallado, se toman nuevas impresiones con siliconas o poliéteres, fraguado el material, se procede a su preparación antes de su posicionamiento en articulador semiajustable.

Primero, se individualizan los muñones y se repasan respetando la zona de seguridad de estas piezas, dejando justo por debajo de la preparación del hombro aproximadamente de 0,5 a 1 m/m sin reducir el volumen de la escayola, sólo redondeando los bordes que se producen al seguetear, con esta preparación es difícil que se fracturen los bordes de los muñones, también se les refuerza con una película de endurecedor de muñones, que tapona los poros superficiales, es incoloro y crea una capa uniforme de solo 2 micras, a continuación se coloca dos capas de espaciador, la primera cubriendo toda la superficie de la preparación y la segunda capa que cubra solamente la zona central, aproximadamente a 1 m/m del límite de tallado, cada capa da un grosor aproximado de 10 micras.

Proceso técnico en la elaboración de restauraciones cerámicas

Pasos clínicos, preparación de modelo, modelado, proceso de inyección según las indicaciones del fabricante IPS e.max® Press[43].

[43] IPS e.max® Press Instrucciones de uso. Ivoclar Vivadent technical. Schaan, Liechteinstein: Ivoclar Vivadent AG. 2009.

Selección de la pastilla

La pastilla ideal para la elaboración de la restauración se debe seleccionar basándose en el color de los dientes contiguos y del diente pilar. También deben tomarse en cuenta criterios como el tipo de restauración que se elaborará, el grosor de la misma y la profundidad de la preparación, la técnica que se utilizará y el material con el que se cementará la restauración (43).

Modelado y revestimiento

Preparación del modelo

El modelo de trabajo es la réplica de los dientes preparados, áreas de la cresta alveolar y otros compuestos anatómicos de los arcos dentarios. El troquel es la reproducción positiva del diente preparado[44], éste y el modelo de trabajo con su precisión y fidelidad a la impresión son un factor importante en el resultado exitoso de nuestra restauración.

La preparación de los troqueles puede llevarse a cabo con la ayuda de yeso, resina epoxy (compatible con siliconas y poliéteres) y también existen los troqueles galvanizados que consisten en un revestimiento de plata o grafito para lograr la conducción eléctrica y posteriormente son introducidos en un baño galvánico.

La preparación del modelo de trabajo se debe llevar a cabo para facilitar el recortado de los troqueles y la preparación de estos a su vez es de ayuda para la separación del patrón de cera y de este modo reproducir de forma precisa los detalles de la superficie. Es importante que el color contraste con el de la cera empleada para la

[44] Rosenstiel S., Land M., Fujimoto J. Prótesis fija. Procedimientos clínicos y de laboratorio. Barcelona, España: Salvat.1991

fácil visualización del margen de la preparación (44).

Para la utilización de IPS e.max® Press el fabricante sugiere la utilización de muñones desmontables cuyo sistema consiste en la separación del modelo maestro y su recolocación con la ayuda de espigas o pines de latón. Para la colocación de los pines, el modelo se debe fabricar en dos vaciados de yeso piedra tipo IV de preferencia con colores contrastantes entre si ya que el primero conformará los dientes y el segundo la base del modelo. Entre uno y otro vaciado se colocan las espigas y a éstas se les agregará un agente separador antes de vaciar la segunda capa. Los pines o espigas deben tener una localización y orientación correctas para su posterior separación.

El fabricante aconseja aplicar un sellador para endurecer la superficie y proteger al muñón del yeso y éste agente no debe provocar cambios de volumen en el muñón de yeso. Además, sugiere la aplicación de una laca espaciadora con un grosor de 9-11 µm (43).

Montaje de modelos sobre el articulador

El procedimiento de unión de los modelos de trabajo con los troqueles desmontables a un articulador debe permitir el acceso a la base por donde deben penetrar las espigas o pines. Siempre que sea posible, los modelos de trabajo deberán estar montados con un registro de mordida tomado en relación céntrica con una dimensión vertical aumentada.

Modelado

El fabricante señala la importancia de la utilización de ceras orgánicas para la realización del modelado dental ya que de no ser así, al incinerarse podrían dejar residuos sobre los muñones que modifiquen las dimensiones de la restauración.

Para realizar el modelado con cera debe elegirse una técnica de trabajo: técnica de maquillaje, cut-back o estratificación. El fabricante menciona tres recomendaciones importantes para este procedimiento .

Mantener el grosor mínimo de capa estipulado y las dimensiones del conector para las respectivas indicaciones y técnica de trabajo.

Modelar exactamente la restauración, especialmente en el área de los márgenes de la preparación sin sobredimensionarlos ya que esto implica numerosos ajustes después de la inyección.

Debe tenerse en cuenta el relieve oclusal en las restauraciones totalmente anatómicas ya que la aplicación de maquillaje y glaseado lleva a un aumento de las dimensiones verticales.

Modelado para técnica de maquillaje

El modelado del diseño de la restauración debe ser totalmente anatómico para que después de la inyección solo requiera glaseado y algunas caracterizaciones (43).

Modelado para la técnica de cut-back

La restauración debe ser modelada con contornos totalmente anatómicos y posteriormente se realiza la reducción del modelo en el tercio incisal sin diseñar mamelones extremos. Se debe revisar la reducción con la llave de silicona y los grosores mínimos para los materiales de inyección y de recubrimiento, el fabricante sugiere la utilización de un color de cera diferente para la diferenciación entre capas y también menciona que no es necesaria la reducción en las superficies linguales.

Modelado para la técnica de estratificación

El diseño del modelado se debe llevar a cabo según el espacio disponible ya que debe soportar la forma y las cúspides para asegurar un grosor de capa uniforme de la cerámica de recubrimiento .El fabricante menciona la importancia de tomar en cuenta la relación entre lo alto y lo ancho, así como las dimensiones apropiadas al diseñar los conectores cuando se trata de un puente fijo.

Colocación de jitos o cueles

Los jitos, que son los elementos que soportan a la estructura de cera, deben ser colocados en dirección al flujo de la cerámica y en la parte más gruesa del encerado para que de este modo se asegure un fluido continuo de la cerámica viscosa durante el proceso de inyección. Los jitos deben estar colocados sobre un cilindro cuya recomendación por el fabricante es IPS Investment® de 100g o 200g según el tamaño de las restauraciones. La base de este cilindro se debe pesar y sellar con cera antes de la colocación de los jitos.

Como consideraciones importantes el fabricante menciona las siguientes:

1.- Se debe tener una distancia mínima de 10 mm entre los objetos encerados y el anillo de silicona

2. La altura máxima del objeto de cera y el jito no debe superar los16mm

3.Si el revestimiento es sólo de un objeto, se debe colocar un segundo jito ciego para asegurar que la función de desconexión del horno funciona adecuadamente al final del proceso de inyección

4.Si se utiliza un cilindro de 100g deberá respetarse un ángulo de colocación del jito(cuele) más abierto con respecto a la base

Revestimiento

Los revestimientos que el fabricante recomienda para el tipo de cerámica que utilizamos es IPS PressVEST® (convencional) o IPS PressVEST Speed® (revestimiento rápido) y para realizar la puesta en revestimiento se requiere de un cilindro de silicona con la correspondiente guía (43).

Es importante conocer el peso definitivo de la cera antes de realizar el revestimiento y éste podemos obtenerlo al conocer la diferencia entre la base del cilindro vacío y cargado. (tabla 13)

Tabla 13. Relación del peso de la cera y de la utilización de las pastillas de cerámica

	Pastillas pequeñas	Pastillas grandes
Peso de la cera	Máximo 0.75g	Máximo 2g
Sistema de cilindro de revestimiento	100g o 200g	Solo 200g

El fabricante recomienda el siguiente procedimiento básico:

1. La temperatura adecuada para el procedimiento del material de revestimiento es de 18-23°C.

2. Al mezclar el material de revestimiento se debe evitar la inhalación del mismo ya que contiene polvo de cuarzo.

3. Utilizar un pincel pequeño para el revestido para no dañar los delicados bordes de la cera.

4.Colocar el cilindro de silicona IPS sobre la base del cilindro sin dañar las piezas de cera. Éste debe ser colocado con precaución y bien encajado sobre la base del cilindro.

5. Llenar el cilindro con revestimiento hasta la marca que indica el cilindro y colocar la guía de éste con un movimiento basculante.

6. Dejar que el revestimiento fragüe sin manipulación durante el tiempo que el fabricante indique. Para evitar la cristalización del material de revestimiento IPS PressVEST®, el cilindro debe procesarse dentro de las 24 horas siguientes y si el revestimiento es IPS PressVEST Speed® debe ser dentro de los 45 min posteriores.

Precalentamiento

Después del tiempo de fraguado correspondiente al revestimiento utilizado, el cilindro debe precalentarse y para esto es necesario retirar la guía y la base del cilindro con movimientos giratorios. Se deben eliminar los puntos de interferencia de la base para que el cilindro pueda apoyarse firmemente en un ángulo de 90°. No debe haber restos de revestimiento dentro del cilindro de silicona y de haberlos pueden eliminarse con aire (43).

Las consideraciones importantes que sugiere el fabricante son las siguientes:

1.La temperatura de precalentamiento al colocar el cilindro de revestimiento debe ser a temperatura ambiente si el revestimiento es IPS PressVEST® o a 850 °C si se trata de IPS PressVEST Speed®

2.La posición del cilindro dentro del horno de precalentamiento debe ser en la parte posterior de la cámara e inclinado con el canal de infección hacia abajo

3.La temperatura final en ambos revestimientos es de 850 °C y debe mantenerse así durante 60 min en el revestimiento IPS PressVEST y durante 45 minutos con el revestimiento rápido de 100g o 60 minutos con el de 200g

Inyección

Durante el precalentamiento del revestimiento es necesario tener listos algunos elementos para realizar el proceso de inyección[10]. El fabricante sugiere los siguientes:

IPS e.max pistón Alox® frío

Pastilla IPS e.max Press® fría en el color requerido

Separador IPS e.max pistón Alox®

Antes de retirar el cilindro de revestimiento del horno de precalentamiento debe sumergirse el pistón frío en un recipiente con separador y conservarlo listo para usar. También debe prepararse el horno de inyección con las indicaciones necesarias. Al extraer el cilindro del horno no deben transcurrir más de 30 segundos para la realización de los siguientes procedimientos:

1.Introducir la pastilla fría con la cara impresa hacia arriba en el cilindro de revestimiento caliente.

2. Colocar el lado frio del pistón recubierto con el separador en el cilindro caliente.

3. Colocar el cilindro de revestimiento completo en el centro del horno de inyección previamente calentado.

4. Iniciar el proceso de inyección

Al término del proceso de inyección se debe retirar el cilindro del horno con la ayuda de unas pinzas y colocarlo sobre una rejilla para su enfriamiento.

Eliminación de revestimiento

El fabricante menciona la presencia de algunas fisuras alrededor del pistón debido al diferente coeficiente de expansión térmica de los distintos materiales, refiriéndonos con estos al pistón, revestimiento y pastillas de inyección.

El revestimiento debe retirarse marcando la longitud del pistón sobre el cilindro de revestimiento frío que como ya mencionamos será después de 60 minutos. El cilindro puede cortarse, según el fabricante, con un disco para poder separar el pistón del material cerámico. Se puede utilizar una espátula de yeso para separar estas dos estructuras. Es recomendable la utilización de perlas de pulido a 4bar (60 psi) de presión para la eliminación del revestimiento de las piezas inyectas de cerámica y de 2bar (30 psi) para la eliminación del revestimiento más próximo a las piezas (43).

Eliminación de la capa de reacción

El fabricante sugiere la utilización del líquido IPS e.max Press Invex® para la eliminación de la capa de reacción formada durante el proceso de inyección. Éste líquido debe verterse en un recipiente y posteriormente sumergir la pieza cerámica inyectada durante de 10 a 30 minutos y después de transcurrido ese tiempo se debe lavar con agua corriente y secar con aire. Existirá una capa de reacción blanca que puede eliminarse con Al_2O_3 tipo 100 máximo 1 y 2bar (15- 30 psi) de presión. Posterior a este proceso puede recortarse la restauración con la ayuda de discos finos de diamante.

Repasado

En la técnica de maquillaje, la restauración que fue inyectada debe ser terminada con la aplicación de maquillaje y materiales glaseados. El fabricante sugiere la utilización de IPS e.max Cermaica Shades/ Essence®.

La separación de los jitos de las restauraciones puede realizarse con la utilización de discos finos de diamante con el material cerámico previamente humedecido. Esto con la finalidad de evitar el calentamiento de la restauración, por ello se sugiere la utilización de presión y revolución bajas.

Una vez separadas las restauraciones de los jitos, éstas pueden colocarse sobre los muñones después de haber eliminado la laca espaciadora del muñón. Gracias a que los modelos se encuentran montados en un articulador es posible realizar pequeños ajustes oclusales.

Las restauraciones pueden arenarse con Al_2O_3 1 bar (15 psi) de presión y limpiar con vapor.

Cocción de maquillaje y caracterización

Los materiales que el fabricante sugiere para el maquillaje y caracterización son los siguientes (43):

- IPS e.max Ceram Shades®
- IPS e.max Ceram Essence®
- IPS e.max Ceram Stain Liquid®
- IPS e.max Ceram Glaze pasta, spray y polvo®

La aplicación de los productos mencionados se realiza con técnicas avanzadas y artísticas que los Técnicos Protesistas Dentales utilizan con ayuda de su práctica diaria y por supuesto con el objetivo de lograr la anatomía y estética perfectas en las restauraciones.

GLASEADO

Este procedimiento se lleva a cabo con el polvo, spray o pasta para glasear mencionados anteriormente. Una vez mezclado el material elegido se debe aplicar homogéneamente sobre la restauración sin tocar su parte interna y posteriormente se realiza la cocción en los parámetros estipulados por el fabricante. La restauración se debe dejar secar a temperatura ambiente y su manipulación no podrá ser con pinzas metálicas para no dañar los últimos detalles.

REPASADO Y CONFECCIÓN DE LA CERÁMICA

Finalizado el proceso de inyección, se retira el cilindro del horno y se lo coloca en una base de rejilla o en posición inclinada (preferible), de manera que toque solamente el borde superior e inferior del cilindro (haciendo ángulo de 45o, entre la pared y el suelo), así se puede conseguir un enfriamiento rápido y homogéneo. Después del enfriamiento del cilindro se procede a la eliminación del revestimiento. Se recorta con discos de carborundo reforzados con fibra de vidrio, eliminando el exceso de material en las zonas más gruesas. Después con perlas de brillo se llega a la zona de cerámica con una presión de 4 bares y con una presión de 2 bares hasta la cerámica inyectada. El arenado debe llevar la dirección longitudinal de las piezas y nunca arenar la parte interna de las coronas o carillas de frente, puede provocar fracturas[45].

Las piezas se repasan y ajustan sobre el modelo. Primero, separando los bebederos de inyección con disco de diamante macizo y a pocas revoluciones (10.000), se hace una marca poco profunda en todo el diámetro del bebedero, para iniciar el corte, y después presionando algo más, se desprende el puente por la zona marcada. La superficie de las coronas se las repasa con fresas de diamante

[45] Chiche G, Pinault A. Prótesis fija estéticas en dientes anteriores. Barcelona: Masson, 2008 Pág. 125

(Diagen-Bredent).

El repasado de estas coronas se realiza manteniendo la forma inicial, retocando primero la parte interna de la pieza dando entrada sobre el muñón y seguido repasando muy superficialmente la cara vestibular. Los puntos de contacto los controlamos con papel de articular de un grosor mínimo (8 micras). Este paso es muy importante. Si las piezas mantuvieran contactos excesivos, podrían tener efecto dominó, arruinando el resultado final del trabajo.

El proceso de trabajo para el puente inyectado con cerámica Empress 2 es muy similar a las coronas, ya repasadas. Se deja enfriar el cilindro y se elimina el revestimiento con perlas de brillo, según el procedimiento descrito anteriormente. El repasado puede originar problemas por tensión en la cerámica, debido a un sobrecalentamiento, por lo que se debe refrigerar con agua y repasar a bajas revoluciones.

Se cortan los bebederos marcando el diámetro del jito con el disco de diamante y humedeciendo repetidas veces en agua toda la pieza inyectada, no se corta cada jito hasta el final, más bien se pasa de uno a otro alternativamente. Cuidado de no repasar entre piezas con disco, pueden formarse zonas de fractura que debiliten la resistencia de la restauración.

Aunque parece que el protocolo a seguir es más complicado y laborioso que con la cerámica Empress 1, es sin embargo sencillo y muy agradecido, con resultados altamente estéticos, funcionales y satisfactorios. Con las piezas en este estado se hace una prueba en boca. El probar las coronas con la forma total, sirve de referencia para que se pueda valorar el efecto estético, línea de sonrisa, largo incisal, fonética, color, etc.

Durante el tiempo que transcurre entre la colocación de los provisionales y la prueba de la cerámica, los pacientes, que en principio suelen quejarse del tamaño excesivo de estas piezas, ven aproximarse mucho más al ideal de dientes que ellos desean.

ESTRATIFICACIÓN DE LA CERÁMICA

Se empieza por describir paso a paso, con la forma de estratificar la cerámica Empress sistema de capas.

Inicialmente, se reduce la corona hasta obtener una cofia en la que se ha dejado el espacio necesario para la colocación de los efectos dentinarios, mamelones, incisal, transparentes, etc.

El fabricante recomienda un grosor mínimo de 0,8 m/m. En casos extremos un límite conseguido está entre los 0,4 o 0,5 m/m. (Cuidado, esto se consigue con la suficiente experiencia y en casos con una estructura homogénea.) Dependiendo del caso, se puede trabajar sobre todas las piezas a la vez o en piezas alternas, de manera que se ayuda de la forma, largo y ancho de una pieza, para hacer la siguiente. Cuando estas primeras piezas están terminadas,

se sigue el mismo procedimiento con las que antes servían de guía, pasando a ser guías las que ya están cocidas y ajustadas. Con la suficiente experiencia se pueden hacer todas las coronas de una vez.

Se reduce dejando una superficie irregular, marcando bien los mamelones y toda la cara vestibular, con esto se consigue que la luz al chocar contra esta superficie se difumine y distribuya en todas las direcciones, sobre todo en sentido horizontal, ya que la rugosidad está más pronunciada en sentido longitudinal vestibular. Con esto se consigue mejor volumen a la vez que un efecto más natural.

Se comienza la aplicación de las capas cerámicas, primero con una capa lechosa del color base sobre toda la superficie, acto seguido, se coloca un poco de dentina opaca naranja con mezcla del color base en zonas proximales. En zona central (ecuador) de la pieza, se coloca un poco de masa opaca blanca con mezcla del color base (sirve de guía para ajustar la claridad) y se termina de reconstruir la

corona con dentina del color elegido, formando los mamelones con su masa MM1 y reforzando en el mamelón central con un poco de anaranjado MMO más acentuado en la parte distal que en la mesial de este mamelón. Para remarcar estos efectos coloco translúcido neutro entre mamelones y en zonas distales y mesial. Termino el borde incisal con un hilo de este translúcido reforzando en los extremos de las coronas.

En este caso se procedió a cocer estas capas por separado para una mejor

explicación del proceso de colocación de las distintas capas. Se termina la confección de estas coronas, aplicándoles una capa de incisal o transparente (dependiendo del efecto conseguido o del color), con una segunda cocción.

Se cosen estas coronas y se ajustan sobre el modelo de muñones no individualizado. Se pasa a la confección del puente, inyectado con la cerámica Empress 2 (compuesto por una cerámica de disilicato de litio , con resistencia a la flexión de 350 Mpa.) y al que se recubre con el nuevo material de modelado IPS Erisfor E2 (con vitrocerámica de apatita de flúor, más ajustado al material de la estructura).

El núcleo es el responsable de la estabilidad de estos trabajos, como ya se comentó en la confección de la estructura en cera. El grosor de la cerámica de capas no debería ser superior a un tercio del grosor total. Si la capa de cerámica Eris es demasiado grande se pueden producir tensiones o cambios de color. Se tendrá mejor control del color, si se hace un muñón con el material para muñones IPS Empress, con el cual se consigue un ajuste cromático óptimo. Si el espacio es suficiente, se puede hacer una cocción de preparación con la dentina del color elegido, cubriendo con una fina capa.

Se prefiere trabajar con los Shades Universal, con los que se consigue un croma más profundo y lo refuerzo con intensivo de Stains, maquillando en las zonas más críticas, bien por falta de espacio o para dar más profundidad. Sobre todo, en zonas de unión, con algo de naranja o marrón, también en oclusal, con lo que se consigue

marcar mejor el fondo de los surcos. Se cose esta preparación en el horno, sobre base de celdillas y rellenando con fibra de vidrio la parte interna de las coronas del puente, sujetándolo sobre espigas metálicas, de esta manera la estructura se mantiene estable en el soporte de cocción.

Modelo como de costumbre, con las masas de dentina, impulse e incisal y transparentes, dando forma y volumen. La separación de los espacios interdentales la realizo solamente con la cerámica en crudo, durante la estratificación, llegando hasta el núcleo del puente con una espátula fina, de separación. De esta manera evito usar en estas zonas el disco de diamante, por el riesgo que conlleva.

Una gran ventaja de esta cerámica es, que las temperaturas de cocción son más bajas, con lo que se ha mejorado mucho el punto crítico de cocción (800 oC). La temperatura de cocción de Eris para la preparación es de 755 ºC máximo (también para las cocciones de dentina-incisal) y la cocción de glaseo o Stains más baja (725 oC). Se retoca en la superficie vestibular, produciendo los periquematies, los lóbulos de desarrollo, etc. Se repasa el puente y las coronas en forma y oclusión. Se ajusta con las piezas contiguas y se envía a clínica para la prueba final antes del pulido y glaseado.

PULIDO DE LA SUPERFICIE Y GLASEO

Se usan pulidores de diamante para cerámica (Kenda-Intensiv), con los que se suaviza toda la superficie, repasando con estos pulidores en todas las direcciones, de forma que toda la rugosidad producida sea más ligera, con efecto de diente con años. En la cocción de glaseo refuerzo con los Stains en las zonas que en la prueba en boca se quedaba corto en el efecto deseado, manchas de descalcificación, crac o fisuras en el esmalte, surcos oclusales, espacios interdentales, etc.

Trabajar con estos distintos materiales (Empress y Empress 2) no supone ningún problema en el resultado final de esta rehabilitación, pues tienen un grado de efecto “camaleón” muy acentuado. En el laboratorio no se hace el tratamiento del grabado

ácido en la cerámica, pues se puede contaminar al hacer las pruebas finales (ajuste, color o forma), por el simple contacto de los dedos, saliva o cualquier agente extraño, lo cual arruinaría el buen resultado final de estas restauraciones. (En la primera parte de este artículo, se explica a fondo el tratamiento adecuado para estas restauraciones.) Este tratamiento de la cerámica por norma se debe hacer siempre en clínica y después de todas las pruebas[46].

El efecto final de estas restauraciones con cerámica total, son siempre altamente satisfactorias, al conseguir una excelente estética, perfecta integración y encías sanas gracias a la homogeneidad del material de capas empleado. Con todo esto, el resultado se traduce en un buen aspecto natural.

PRUEBA DE LA CARILLA DE PORCELANA.

Para facilitar la manipulación de la carilla durante el período de prueba se recomienda usar un magneto para sostener la carilla, el cual se fija a la cara vestibular.

Para probar la carilla de porcelana se coloca en su superficie interna glicerina soluble en agua, esto permite verificar si hay coincidencia cromática, debido a que la glicerina tiene valores de refracción de la luz similares al agente resinoso de cementación translúcido, además facilita la comprobación del ajuste de la carilla limitando los riesgos de fractura durante la prueba. Posteriormente, la carilla debe limpiarse con ácido fosfórico para eliminar los contaminantes.

PRUEBA DE CARILLAS

Tras la fabricación por el laboratorio de las carillas cerámicas, el siguiente paso clínico es su ubicación en la boca del paciente. A diferencia de las coronas cerámicas de recubrimiento total y de otras restauraciones ceramometálicas no es

[46] **K**elly JR. Dental ceramics: current thinking and trends. Dent Clin North Am. 2004 Apr,48(2): 513

frecuente hacer una prueba de bizcocho y realizar pruebas y correcciones posteriores. Por eso, en la mayoría de las ocasiones las carillas cerámicas vendrán acabadas del laboratorio y habrá que hacer ajustes intraorales menores para que su asentamiento sobre los dientes sea lo más exacto posible.

No obstante, se comprobará cada una de las carillas en sus aspectos de estética, ajuste y orden de cementado.

a. Estética. Se evaluará el color que las carillas presenten, así como su translucidez y capacidad para enmascarar alteraciones del color subyacentes. El color de la carilla no podrá cambiarse, pero sí es posible modularlo mediante el empleo de cementos con color. Los diferentes sistemas de cementado adhesivo están dotados de cementos con coloraciones diferentes que permiten modificar el color de las carillas, dada su translucidez. Además, estos sistemas de cementado presentan pastas de prueba que reproducen el cambio de coloración que el cemento inducirá, pero no tienen capacidad de fraguado. De este modo, el operador puede proceder a la prueba de diferentes combinaciones de colores en la búsqueda del resultado estético final. También se pueden usar intensificadores de color o tinciones, como naranjas para el cuello dentario y azules para los bordes incisales o los marginales. Se consiguen así realces de la naturalidad de las carillas. Por último, se pueden emplear opaquers que enmascararán cualquier defecto de coloración que el diente presente en su superficie. Estos opacificadores han de ser usados con precaución pues su efecto se basa en la total reflexión de la luz sobre ellos, sin permitir que ésta les atraviese para reflejarse en las capas más profundas, como consecuencia se pierde algo de naturalidad en la carilla, que se vuelve más densa y compacta al ojo del observador.

b. Ajustes. La forma y el tamaño de las carillas debe reproducir el encerado diagnóstico, si se ha hecho, y se ha de comprobar como ajustan los márgenes de la carilla al diente. Hay que eliminar cualquier sobrante de cerámica que impida la correcta inserción de la carilla, además de revisar cualquier ángulo de la restauración que pueda estar ocupado por rebabas cerámicas que hayan pasado desapercibidas. Para ello se coloca la carilla y con presión digital ligera se

comprueba su asentamiento, sin presencia de puntos de fulcro por apoyos puntuales.

c. Orden de cementado. Por último, se comprobará el orden de cementado, pues no siempre ajustan todas las carillas en el orden que al operador le parece lógico. En ocasiones, el contacto de una carilla con su vecina introduce desplazamientos imperceptibles en la posición de ambas. A medida que se van colocando nuevas carillas, la discrepancia va siendo mayor, de manera que puede ocurrir que las últimas carillas presenten un grado de dificultad elevado para su correcto asentamiento sobre el diente. Por eso se necesita comprobar el orden de cementado y anotarlo, para reproducirlo de nuevo a la hora de proceder al mismo.

FACTORES A CONSIDERAR DURANTE LA PRUEBA DE LA CARILLA:

Línea media, eje dental, contorno gingival, pico de trazado gingival, triangulo interdental, forma dentaria, borde incisal, ángulo interno interincisal, surcos y fositas, línea de la sonrisa, curso del borde incisal.

CEMENTADO DE LAS CARILLAS

CONCEPTO Las modernas técnicas de cementado tienen en cuenta la fabricación y colocación de carillas de porcelana muy finas, lo que requiere la relativamente poca eliminación de estructura dental. Esto aumenta la demanda de los composites Luting usados que deben ser lo suficientemente delgados para poder ser colocados, lo suficientemente fuertes para soportar y proteger la delgada porcelana y lo suficientemente opacos para enmascarar decoloraciones.

Tras solucionar los posibles problemas planteados en la prueba se procede a la cementación de las carillas, proceso que incluye los siguientes apartados: acondicionamiento del esmalte, preparación del diente, preparación de la carilla, cementado propiamente dicho, maniobras finales, acabado y pulido.

1. Acondicionamiento de la carilla.

Se debe observar que la carilla de porcelana al llegar del laboratorio, en su cara interna, debe tener un aspecto esmerilado; esto es debido a que el principal medio de retención de las carillas de porcelana sigue siendo la superficie grabada de la propia porcelana con ácido fluorhídrico cuya concentración es variable (aproximadamente 4,9%) y dependerá de la porcelana a utilizar.

Luego se aplica el silanizador, el cual actúa como un agente de acoplamiento y establece una unión química entre la cerámica inorgánica y el polímero orgánico, además, mejora la humectabilidad de la porcelana, esto aumenta ligeramente la fuerza adhesiva, pero no es el principal medio de retención. Se deja actuar 60 segundos. La carilla cargada con el agente cementante , puede meterse en una caja con filtro de luz para evitar la incidencia de la luz , de esta manera queda lista para la colocación del cemento dual.

´´Es conveniente tener las carillas numeradas y ordenadas sobre una bandeja metálica o un trozo de goma de dique, con la parte opaca hacia arriba. Durante del retiro del exceso del cemento blando puede usarse una espátula o un pincel impregnado en adhesivo para ir sellando la superficie de la unión carilla-diente. Esto facilita las maniobras de terminación.´´ (Barranco Mooney, Julio P. 1132)

2.- Acondicionamiento del esmalte.

En el diente, primero, se realiza el aislamiento absoluto con el dique de goma, luego se coloca el hilo retractor para visualizar la línea de terminación y poder eliminar posteriormente los excesos de cemento. Se realiza una profilaxis con piedra pómez, se lava y se seca, luego se graba la superficie con ácido fosfórico al 37% durante 15 segundos seguido de lavado con abundante agua, la contaminación salival del esmalte grabado implica un nuevo grabado del esmalte, durante 10 segundos . Posteriormente la superficie es pincelada con el agente adhesivo, o *bonding*, siguiendo escrupulosamente las indicaciones del fabricante (Adper TM Single Bond 2), pincelando una o varias capas de adhesivo hasta conseguir la cobertura total de

las superficies a tratar. Se evapora el agente solvente con un suave chorro de aire de la jeringa del equipo, duran- te 4 o 5 segundos. Se polimeriza (opcional) el adhesivo cuando así se recomiende por el fabricante, y las superficies dentarias deben presentar ahora un aspecto brillante y húmedo

Posteriormente, se coloca bandas de celuloide a cada lado para evitar que los excesos de cemento se unan al diente vecino durante la cementación; cargamos la carilla con el cemento dual resinoso escogido, se la aplica en el diente firmemente, hasta que se asiente correctamente, se pre polimeriza 2 segundos y se quitan los excesos . En incisal, esto permite chequear mejor la carilla en posición y si hay fallas poder retirar, sobre todo cuando se trata de carillas múltiples. Seguidamente, polimerizamos por 40-60 segundos por cada superficie. Se recomienda cubrir los márgenes con un gel de glicerina hidrosoluble para evitar que el oxígeno se ponga en contacto con el cemento durante la polimerización y se forme la capa de oxígeno inhibida.

A continuación, se procede a eliminar los excesos, debe quitar el hilo retractor en este momento para mejorar el acceso y visibilidad de la zona subgingival. Lo mejor para eliminar los excesos del medio cementante que puedan quedar en los márgenes, es utilizar un bisturí N°12. Finalmente, aplicamos barniz fluorurado en la zona limítrofe de la cerámica y el borde marginal.

El esmalte de las superficies dentarias se prepara para la adhesión según las indicaciones del cemento adhesivo que se vaya a emplear. Inicialmente, será necesario limpiar las superficies sobre las que se asentará la carilla. Tras las pruebas estéticas realizadas es imprescindible eliminar cualquier residuo de cemento remanente.

Se prepara la encía para que el margen de la preparación quede perfectamente accesible para el asentamiento de la carilla, sin interferencias del tejido blando y de modo que el fluido crevicular no contamine las superficies a adherir. Para ello será necesario volver a colocar hilo de retracción, sobre todo con márgenes subgingivales. Dependiendo el caso se puede utilizar diques de goma para aislar

los dientes a tratar con carillas cerámicas.

CUIDADOS POSOPERATORIOS

En las primeras horas tras el cementado se debe indicar al paciente la necesidad de ser cuidadoso con la función masticatoria, un plazo de seguridad es de 48-72 horas, en las que el paciente ha de evitar la masticación intensa, así como las comidas con temperaturas extremas de frio y calor. Sobre todo, hay que evitar las transiciones bruscas de un extremo térmico a otro, pues los cambios dimensionales por esta causa afectan de manera diferente al esmalte. Por otro lado, el paciente no debe llevar a cabo ninguna clase de hábito inadecuado, tales como el mordisqueo de bolígrafos, clavos, uñas o cualquier otra cosa y especialmente la masticación de hielo, que causa gran disminución de temperatura a nivel dentario con lo consiguiente contracción térmica.

Capítulo VI Caso Clínico I

Se presenta un caso clínico de un paciente de sexo masculino de 28 años de edad el cual asiste de la clínica del posgrado de odontología restaurativa en las clínicas de UPAEP. Acude a clínica por primera vez en febrero del 2015 expresando que quería cerrar los espacios entre sus dientes, se realiza su ficha de identificación y la historia médica (véase en figura No. 1 y 2) ,se evalúa junto con las especialidades de Periodoncia y Ortodoncia.



Fig. 1.- Ficha de identificación del paciente.



Fig. 2.- Historia Medica del paciente.

Se toman fotografías iniciales extraorales he intraorales, frontales y laterales además de oclusales tanto superiores e inferiores para poder realizar análisis dental, exposición dental, línea de la sonrisa, ancho de la sonrisa, morfología dental y definir el diagnóstico y plan de tratamiento (Figuras. No. 3,4,5,6,7,8,9,10,11,12 y 13.)



Fig.3.- Fotografías Extraorales del Paciente.



Fig. 4.- Fotografías Intraorales de paciente.



Fig. 5.- Se realiza análisis Dental.



Fig. 6.- Valoración exposición de diente en reposo.



Fig. 7.- Valoración de curva incisiva.



***Fig. 8.-** Valoración de la línea de la sonrisa.*



Fig.9.- *Valoración del ancho de la sonrisa.*



Fig.10.- Valoración del pasillo labial.



Fig.11.- valoración de morfología dental.



Fig.12.- *Valoración del contorno gingival.*

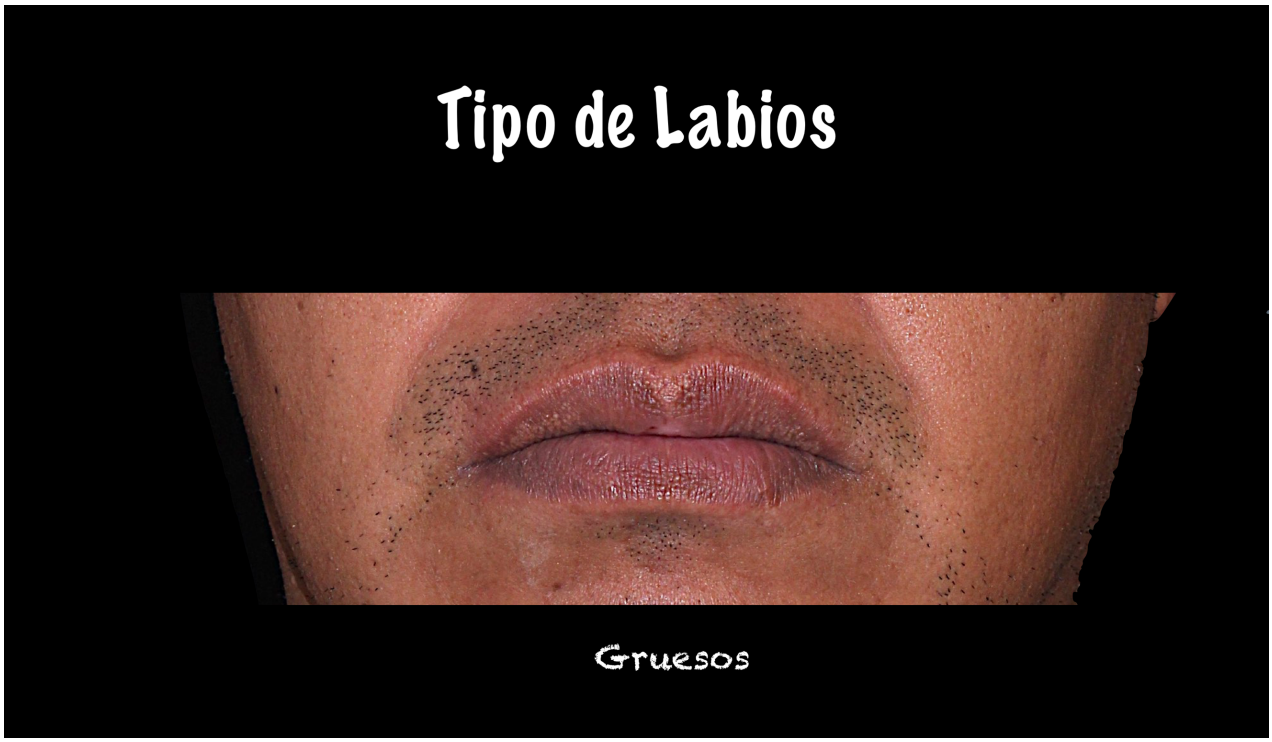

Fig.13.- *Valoración del Tipo de labios.*

Se obtienen modelos de estudio, se toma arco facial al paciente y registro interoclusal con occlufast (Bite registration material , Extra Hard), todo esto para poder montar en articulador Stratos 300 y así tener un mejor panorama sobre el estado actual del paciente. (Fig. 14, 15, 16, 17).

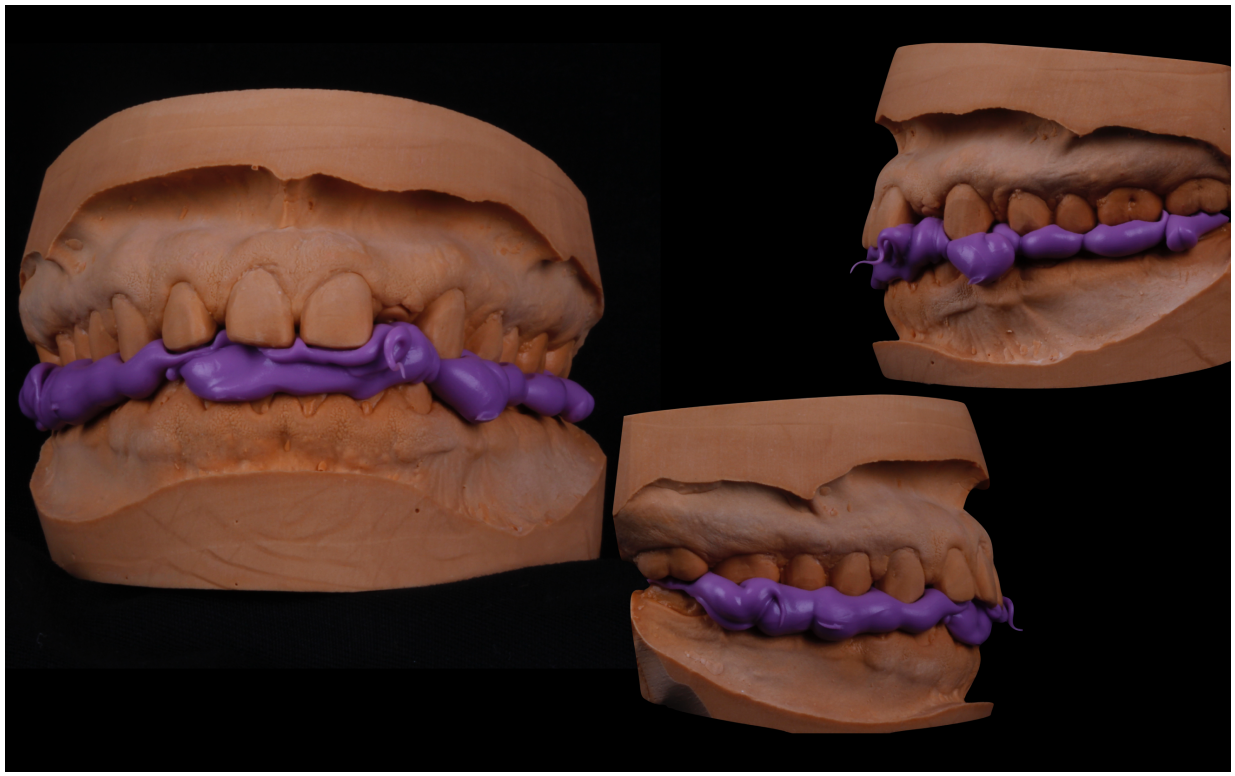

Fig. 14- *Modelos de estudio y registro interoclusal.*

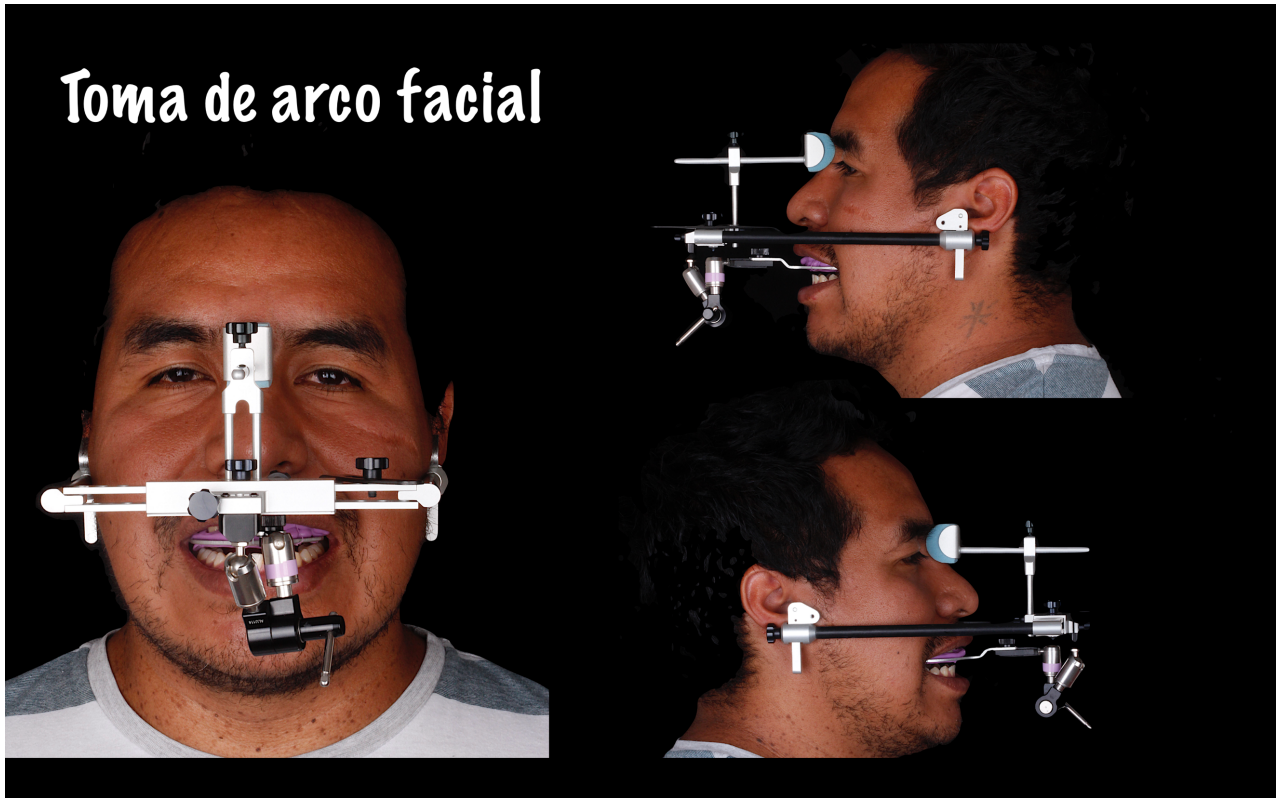

Fig. 15- *Toma de registro con arco facial.*



***Fig. 16**. Registro interoclusal en mesa de transferencia.*



***Fig. 17**- Montaje en articulador Stratos 300.*

Se define dx y plan de tratamiento por cuadrante valorando cada uno de los auxiliares de diagnóstico. (Figura. 18 y 19).

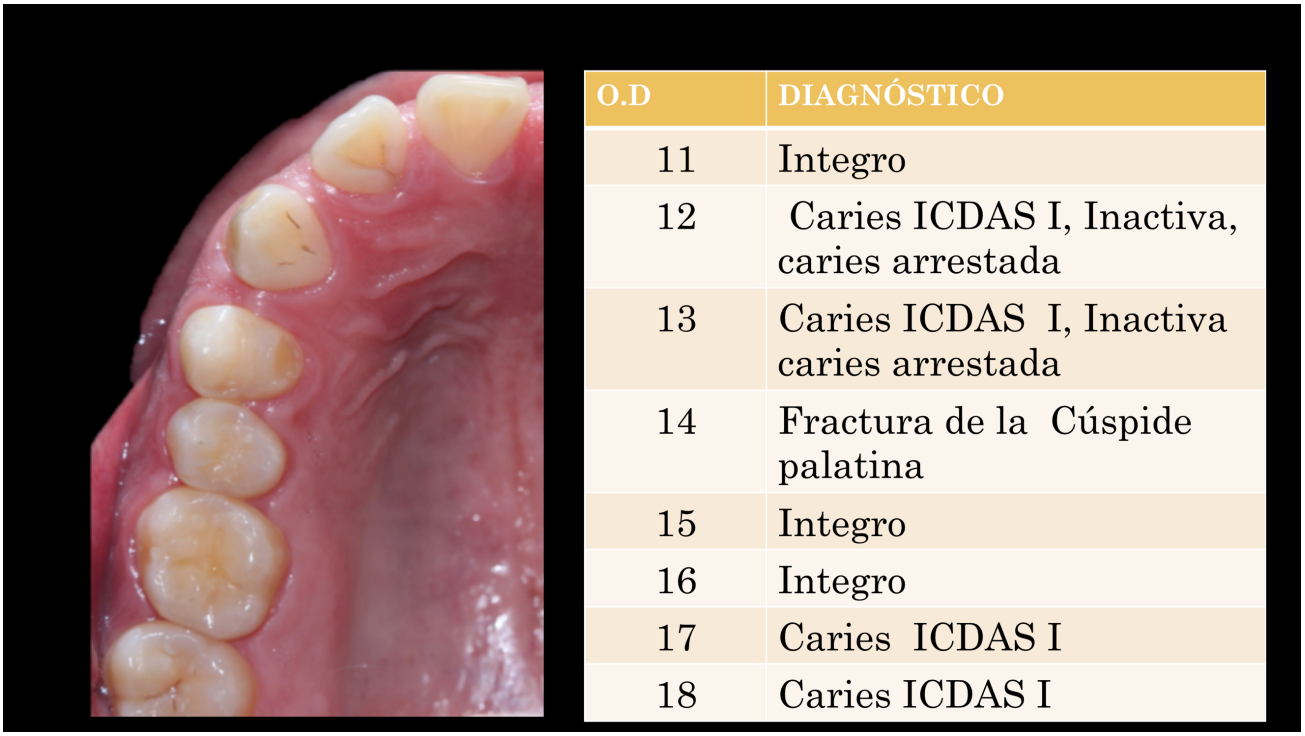

O.D	DIAGNÓSTICO
11	Integro
12	Caries ICDAS I, Inactiva, caries arrestada
13	Caries ICDAS I, Inactiva caries arrestada
14	Fractura de la Cúspide palatina
15	Integro
16	Integro
17	Caries ICDAS I
18	Caries ICDAS I

***Fig. 18**- Plan de tratamiento I cuadrante.*

O.D	DIAGNÓSTICO
21	Integro
22	Ausente
23	Caries ICDAS I, Inactiva
24	Caries ICDAS I , Inactiva
25	Caries ICDAS I ,Inactiva
26	Caries ICDAS II
27	Caries ICDAS II
28	Ausente



***Fig. 19**- Plan de tratamiento II cuadrante.*

Se procede con el tratamiento ya autorizado por el paciente y se comienza por parte del área de ortodoncia en el cual se coloca aparatología (Figura. 20)

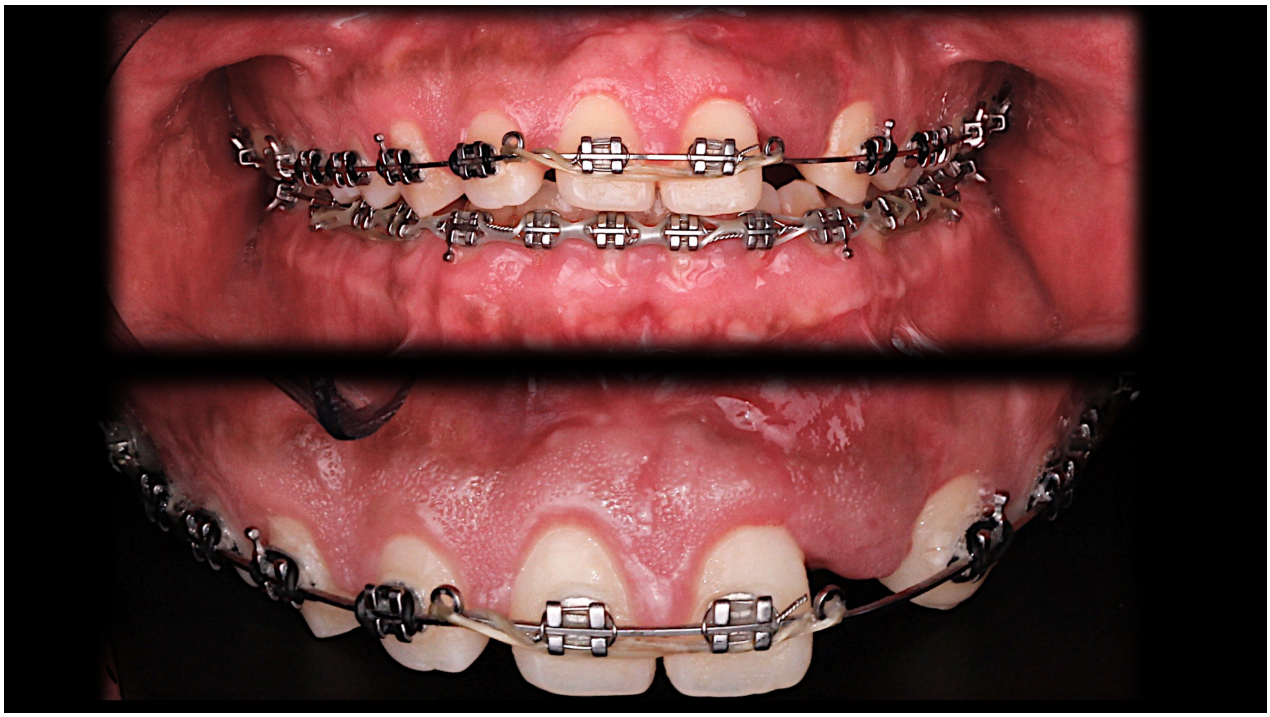

***Fig.20**- Colocación de aparatología en ortodoncia.*

En el área de periodoncia después de 8 meses de tratamiento ortodontico se logró tener los espacios requeridos para la colocación del implante No.22 se valora la tomografía y se realiza guía para la cirugía (figura 21).

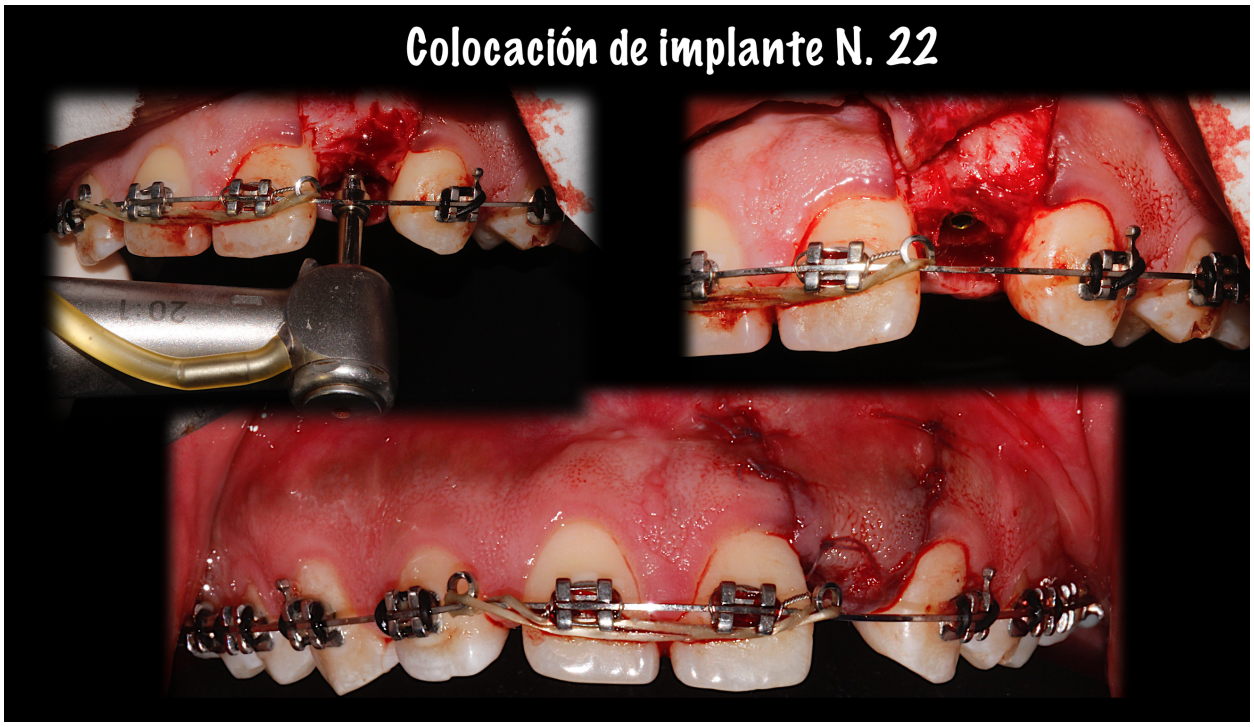

Fig.21- *Colocación de implante en O.D 22 en conjunto con el área de periodoncia*

Después de año y medio de tratamiento ortodontico y ya posicionados los órganos dentarios con el espacio planeado por parte de restaurativa se finaliza y se procede a retirar toda la aparatología (Figura 22)



Fig. 22- Termino de tratamiento ortodontico

Se toman impresiones ya finalizado el tratamiento ortodontico para rectificar nuevamente el tratamiento restaurador, se realiza encerado de diagnóstico con modelos articulados (Figura 23, 24 y 25). se confecciona una llave con silicona por condensación para hacer el mock up directo sobre paciente (figura 26 y 27).



Fig.23- Encerado de Diagnóstico



Fig. 24- Encerado articulado.

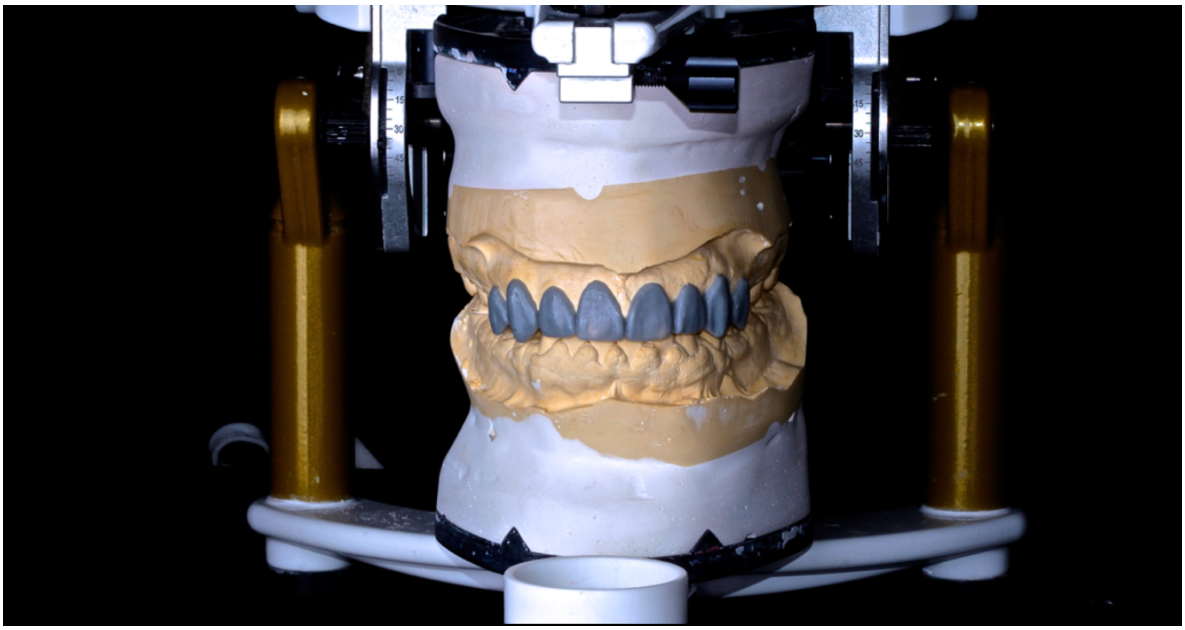

Fig. 25- *Encerado de diagnóstico* vista frontal



Fig. 26 *–Llave de silicona por condensación para elaboración de Mock-up*



Fig. 27- Valoración fotográfica extraoral de Mock – up.



Fig. 28- Valoración fotográfica intraoral de mock- up.

Con el mock-up se determina que el encerado de diagnóstico y planeación del caso fue incorrecto se observa proporciones dentales exageradas sin armonía, los caninos de misma forma tienen una longitud exagerada.
Se determina realizar una nueva planeación empezando desde la sesión de fotografía extraorales, (Figuras 29, 30, 31) realizando también análisis de fonética utilizando la pronunciación de las letras M,S,F (figura 32).



Fig.29 *Fotografías laterales izquierdas para nueva planeación.*



Fig.30 *Fotografías laterales derechas para nueva planeación.*



Fig.31- *Fotografías Frontales para nueva planeación.*



Fig. 32- *Análisis fonético, pronunciación de letras M,S, F*

Se rectifica el plan de tratamiento diente por diente (figura 33) y se realiza planeación con diseño de sonrisa digital con fotografía extraoral frontal y frontal intraoral (figuras 34 y 35) .

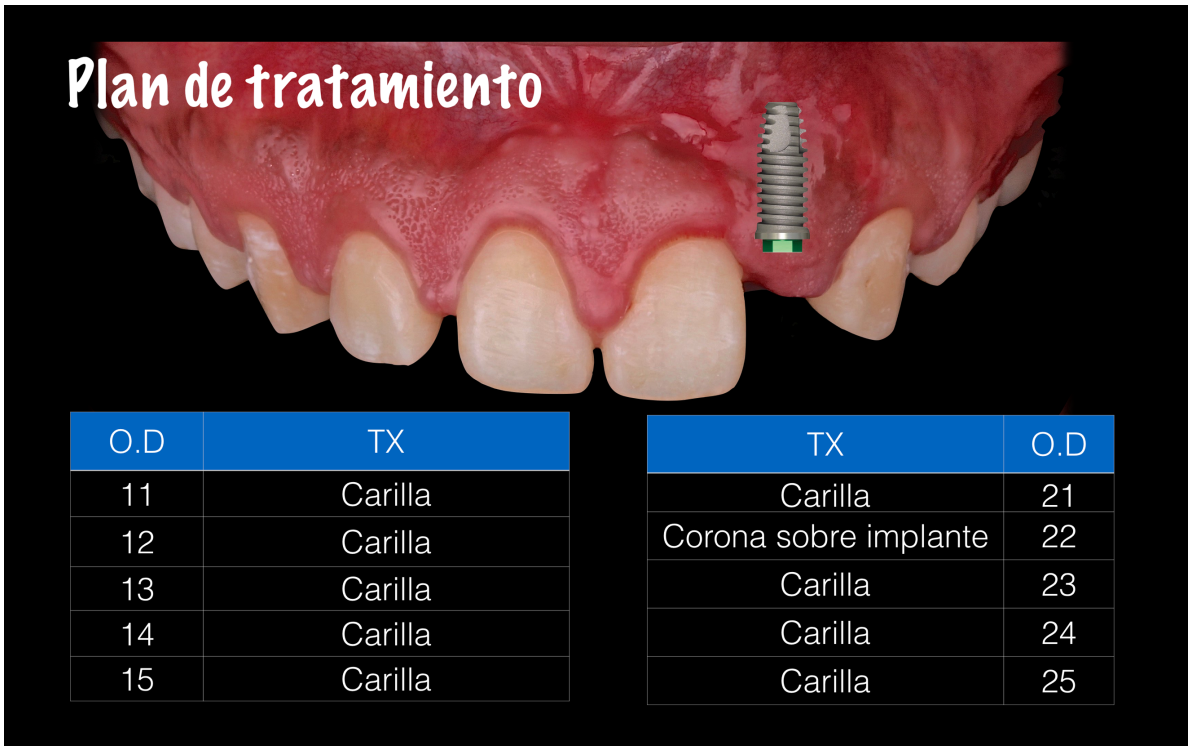

O.D	TX
11	Carilla
12	Carilla
13	Carilla
14	Carilla
15	Carilla

TX	O.D
Carilla	21
Corona sobre implante	22
Carilla	23
Carilla	24
Carilla	25

***Fig. 33**- Plan de tratamiento rectificado.*



***Fig. 34**- Diseño digital de sonrisa.*

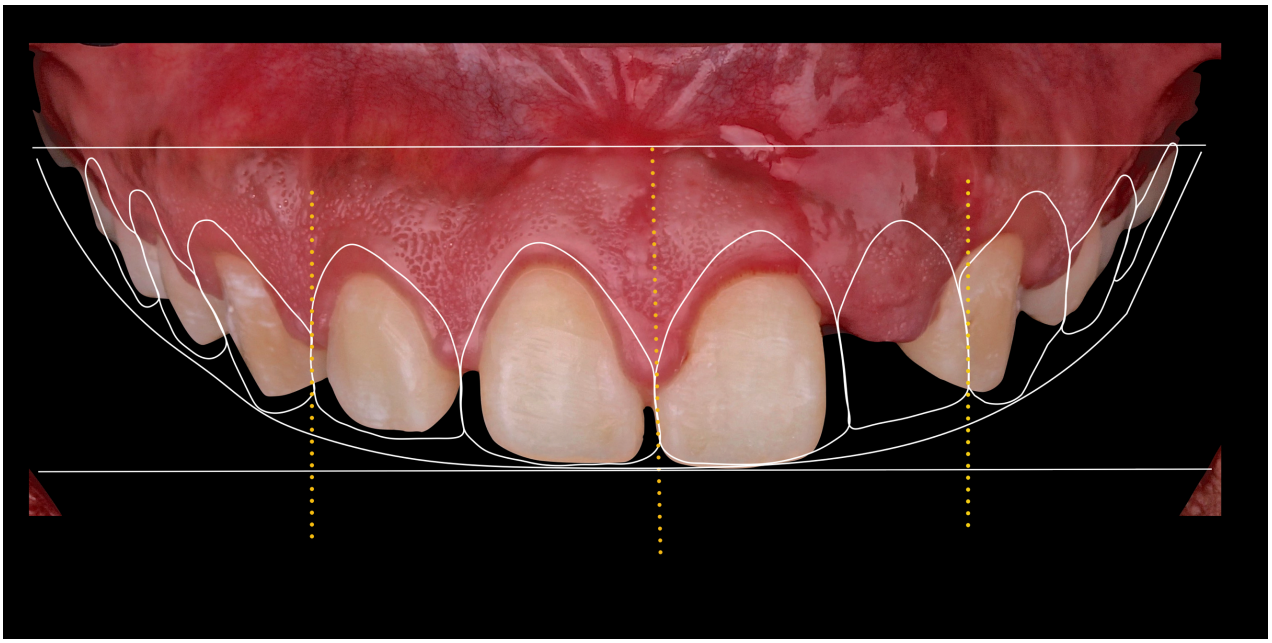

Fig. 35- *Diseño digital, valoración de proporciones.*

Se realiza un nuevo encerado de diagnóstico (figura 36) tomando en cuenta el diseño de sonrisa digital y los errores ya antes mencionados. Posteriormente se realiza el mock up con el nuevo diseño y se toman fotografías extraorales del paciente para valoración (figura 37).



Fig. 36- *Encerado de diagnóstico siguiendo parámetros de diseño.*



Fig. 37- valoración de nuevo diseño, mock – up realizado.

En conjunto con el área de periodoncia se planea realizar gingivectomìa, se realiza de acuerdo al encerado de diagnóstico una guía de acetato (figura 38), la cual se colocará sobre el paciente para poder marcar el área donde realizaran la plastia (figura 39).



Fig. 38- Se planea con el área de periodoncia gingivoplastia.



Fig. 39- Guía para gingivoplastia de 15- 25.

Se realiza la gingivectomia y se toma fotografía final se hace comparativa del antes y después (figura 40), esperamos según recomendaciones de parte de periodoncia de 3 a 4 semanas para poder trabajar en el área restaurativa, pasando este tiempo comenzamos con el trabajo, hacemos valoración y toma de fotografías para color (figura 41) , se teman fotografías con colorímetro , tarjeta gris, escala de grises y fotografía polarizada.



Fig. 40- Gingivoplastia finalizada comparativa antes y después.

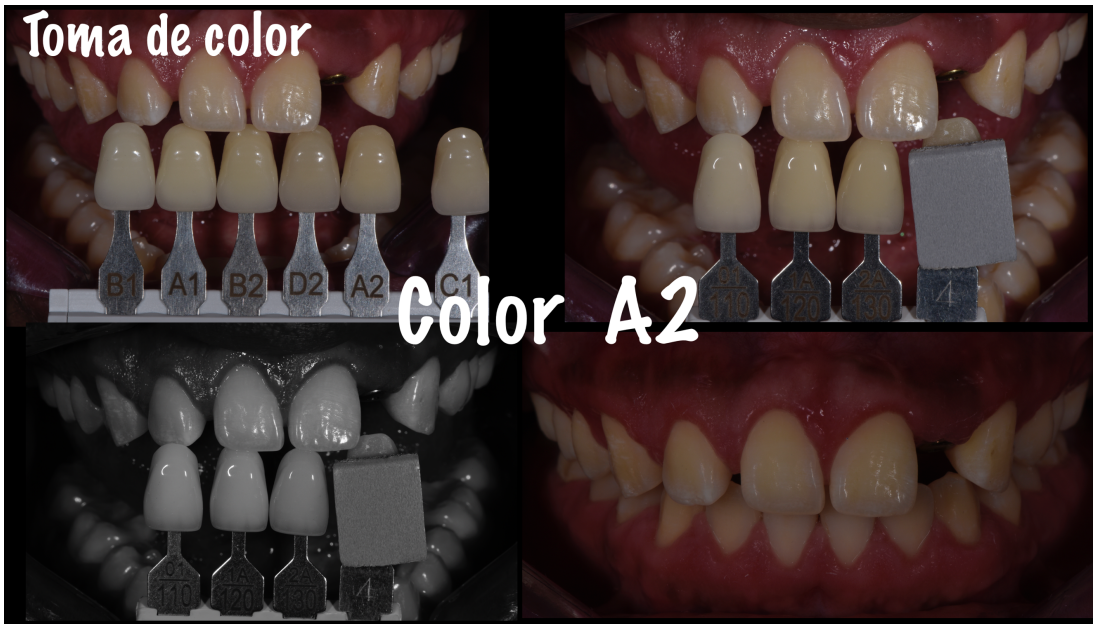

Fig. 41- fase inicial para el tratamiento restaurador.
toma de color.

Iniciamos con el tratamiento utilizando fresas específicas para preparar carillas (figura 42) , colocamos retractor para tener mejor visión sobre la zona a trabajar (figura 43) ,se comienza pintando los dientes a preparar con plumón sharpie para poder valorar el desgaste que se va realizando en los órganos dentarios (figura 44), primeramente con fresa para dar profundidad se marcan surcos guía calibrados a .3mm (figura 45)



Fig.42- fresas para preparación de carillas



Fig. 43- Se pintan los órganos dentarios para tener una mejor visión sobre el desgaste.



Fig. 44- Órganos dentarios pigmentados listos para el desgaste.

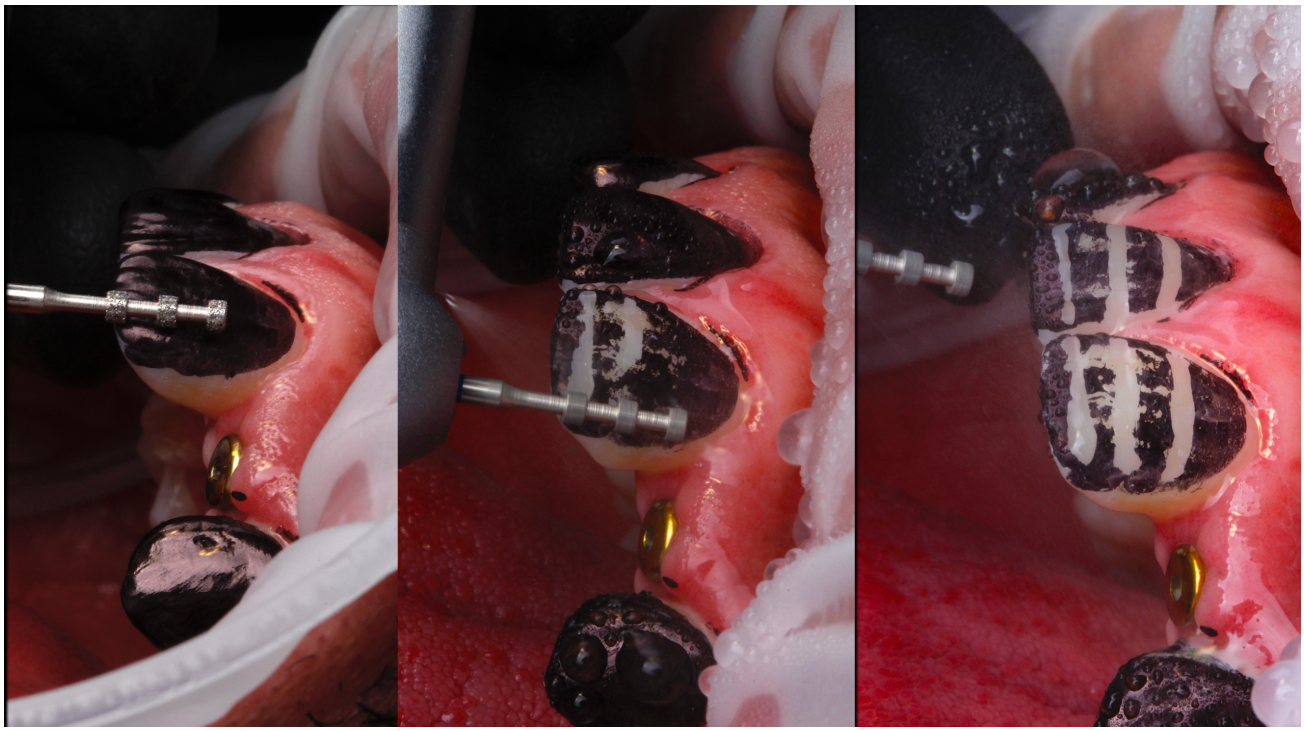

Fig. 45- *Se comienza con el desgaste, marcamos surcos primarios con fresa de ruedas calibrada a 0.3*

Con fresa troncocónica de punta redondeada de grano fino realizamos el desgaste tanto vestibular como incisal, preparamos de manera uniforme cuidando los planos del órgano dentario hasta que toda la cara quede sin pigmentaciones marcadas , (figura 46, 47)



Fig. 46- *Se toma en cuenta cada una de las llaves para el desgaste.*

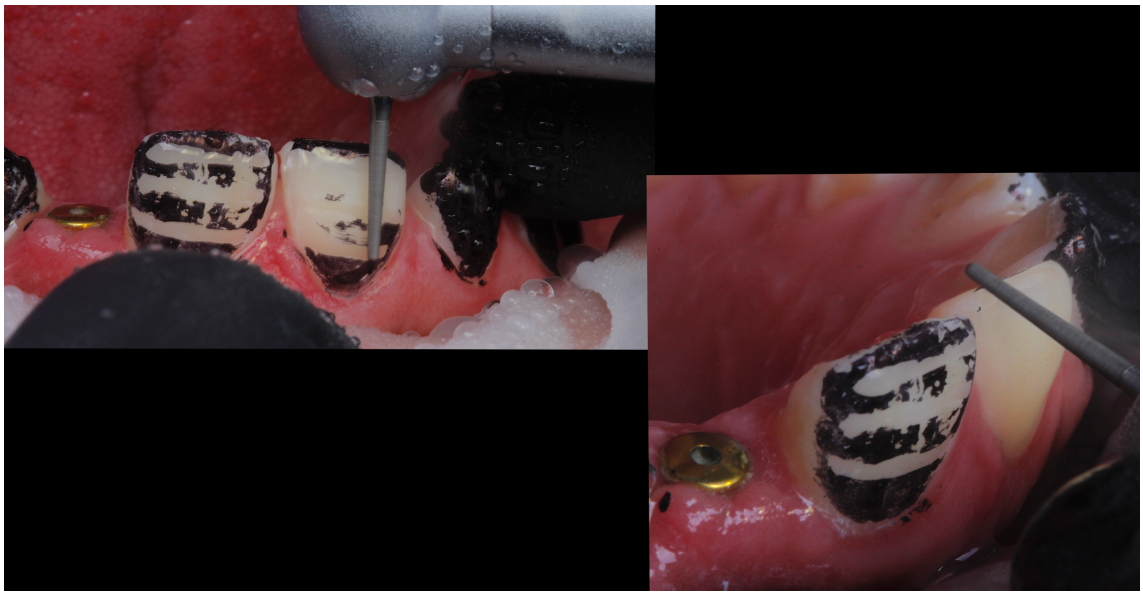

Fig. 47- Con fresa troncocónica punta redondeada se realiza el desgaste de cada uno de los órganos dentarios siguiendo los tres planos.

Colocamos hilo retractor #000 en todos los órganos dentarios para poder bajar la preparación a nivel equigingival sin tocar la encía, también evitamos la contaminación de fluidos para la toma de impresión (figura 48)



Fig. 48- Se coloca hilo retractor #000 para bajar un poco más la línea de terminación y para la toma de impresión

Después de terminar con las preparaciones y haberlas rectificado continuamos con la toma de impresión la cual se tomará con silicona por adición Hydrorise de la marca zhermarck, indicada para prótesis fija, la cual se tomó con técnica de una fase (simultanea) (figura 49, 50)

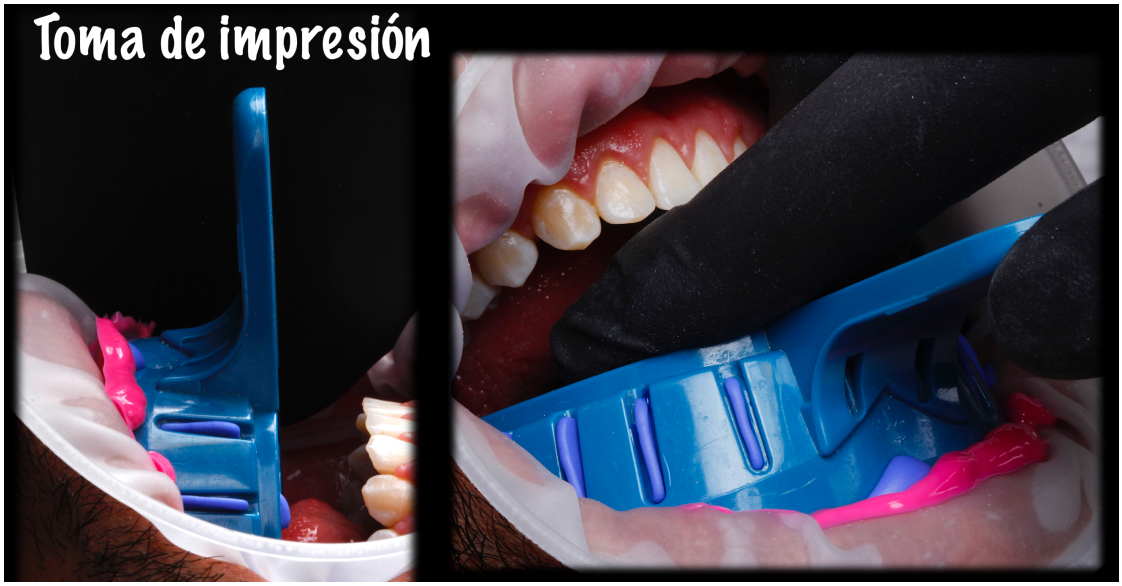

Fig. 49- Realizamos la toma de impresión con silicona de adición hydrorise de marca Zhermarck.

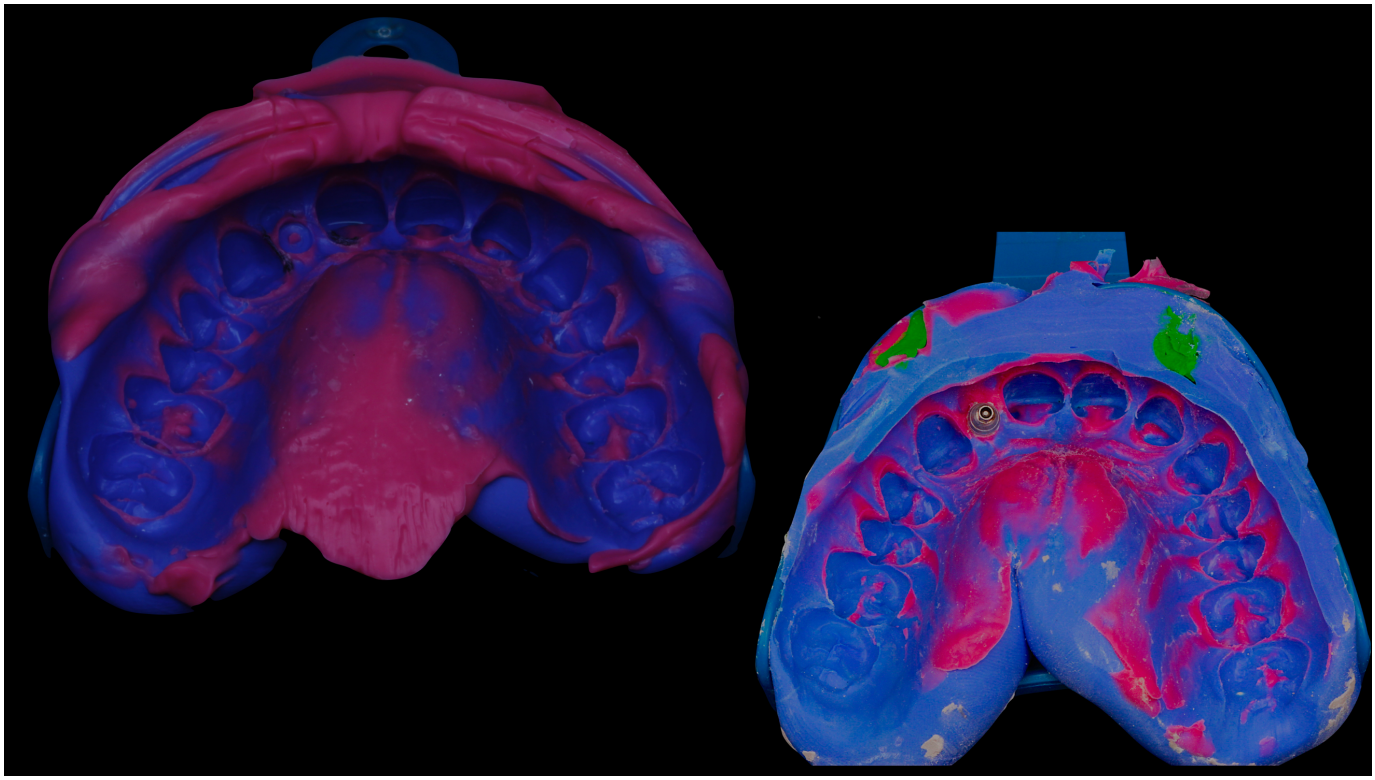

Fig. 50- Impresión definitiva obtenida lista para trabajar en laboratorio.

Una vez tomada la impresión procedemos a realizar provisionales se confecciona una llave de silicona y se le realizan pequeños cortes para poder liberar los excedentes del material del que serán realizados los provisionales (figura 51), utilizaremos resina bis acrílica A2 de la marca 3M (figura 52)



Fig. 51- Una vez obtenida la impresión, preparamos una llave de silicona para realizar provisionales.



Fig. 52- Utilizamos resina bis acrílica para provisionales.

Se colocara la resina bis acrílica de una sola intención sobre cada uno de los espacios de los órganos dentarios para evitar crear burbujas (figura 53) una vez colocado el material llevamos a boca y asentamos la llave de silicón, permitimos que el material comience a endurecer y retiramos excedentes con un instrumento puntiagudo en este caso con explorador, después de dos minutos retiramos la llave de silicona quedando los provisionales en boca, por ultimo detallamos con una fresa los excedentes (figura 54)

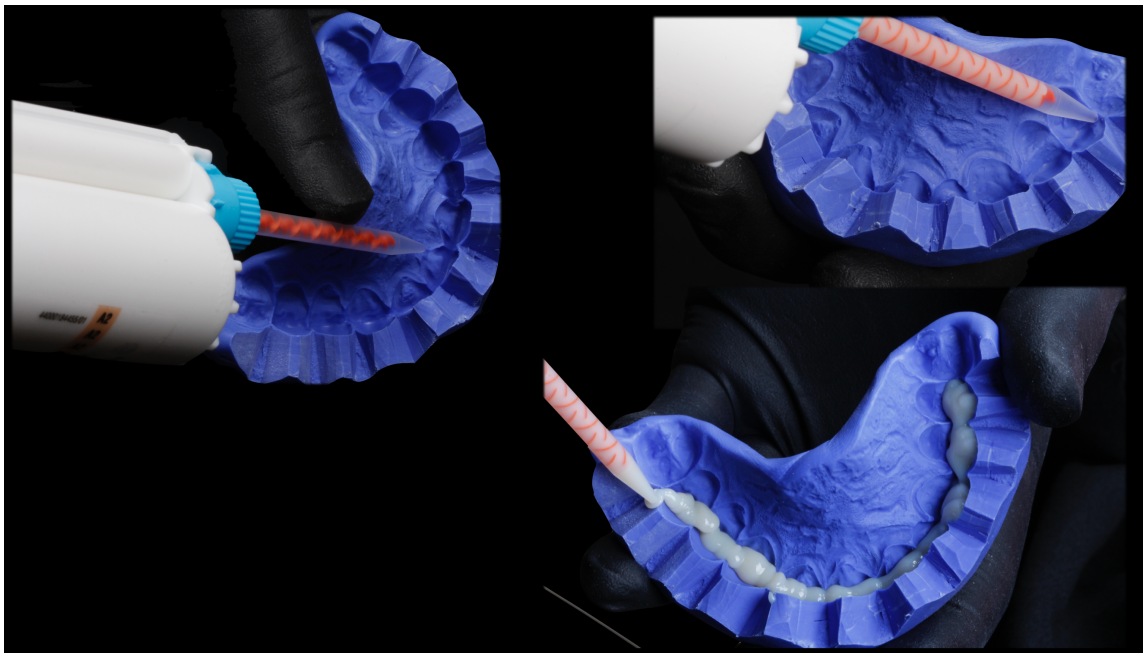

Fig. 53- Colocamos resina bis acrílica de una sola intención para colocar en boca



Fig. 54- Colocación y corrección de provisionales.

Una vez terminado el procedimiento clínico, pasamos a la parte de laboratorio a realizar las restauraciones, se corre la impresión al día siguiente después de haberla tomado, realizamos modelo alveolar (Gueller) con dados refractarios (figura 55) para poder trabajar de una mejor forma, realizamos núcleo de zirconio para el implante dental. (Figura 56)



Fig. 55- Preparación de modelo de trabajo



Fig.56- Dados Geller.

Para realizar las carillas feldespáticas se utilizó porcelana de la marca Noritake , utilizamos A3b, aqua blue 2 , creamy enamel , E2, A2B, Tx, Lt1(figura 57), se realizó primera cocción con Tx como primera cocción en toda la cara vestibular la cual nos ayuda a dar profundidad a las restauraciones (figura 58 y 59).

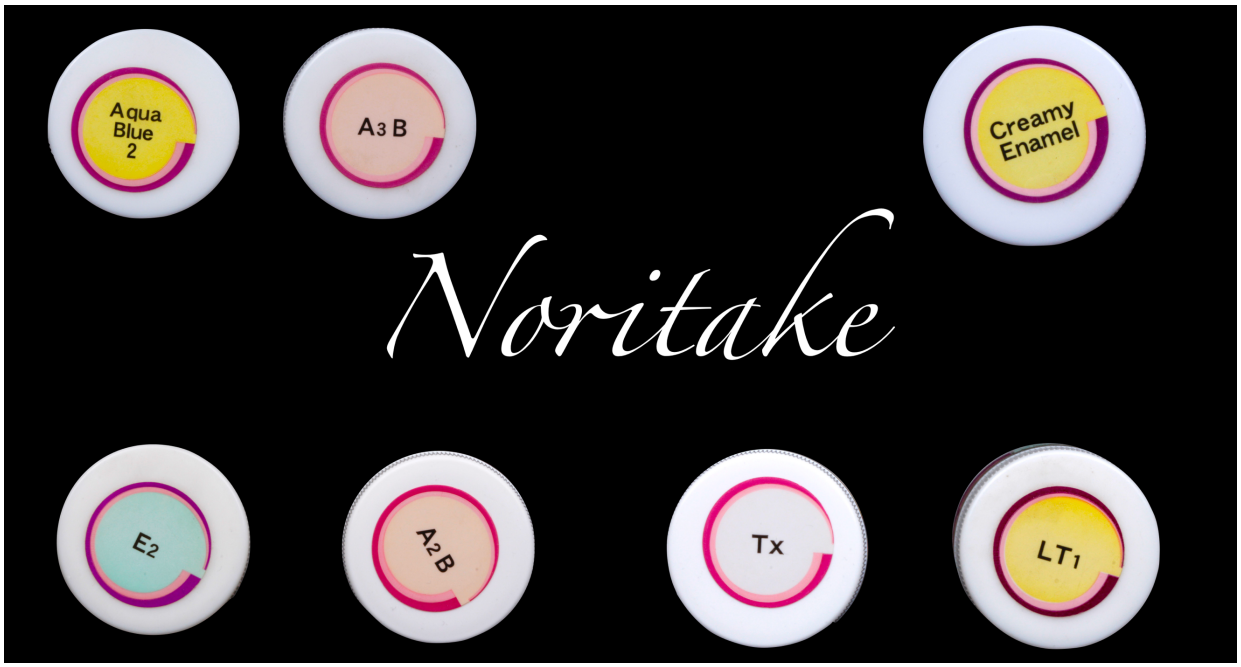

Fig. 57- Porcelana a utilizar de Noritake

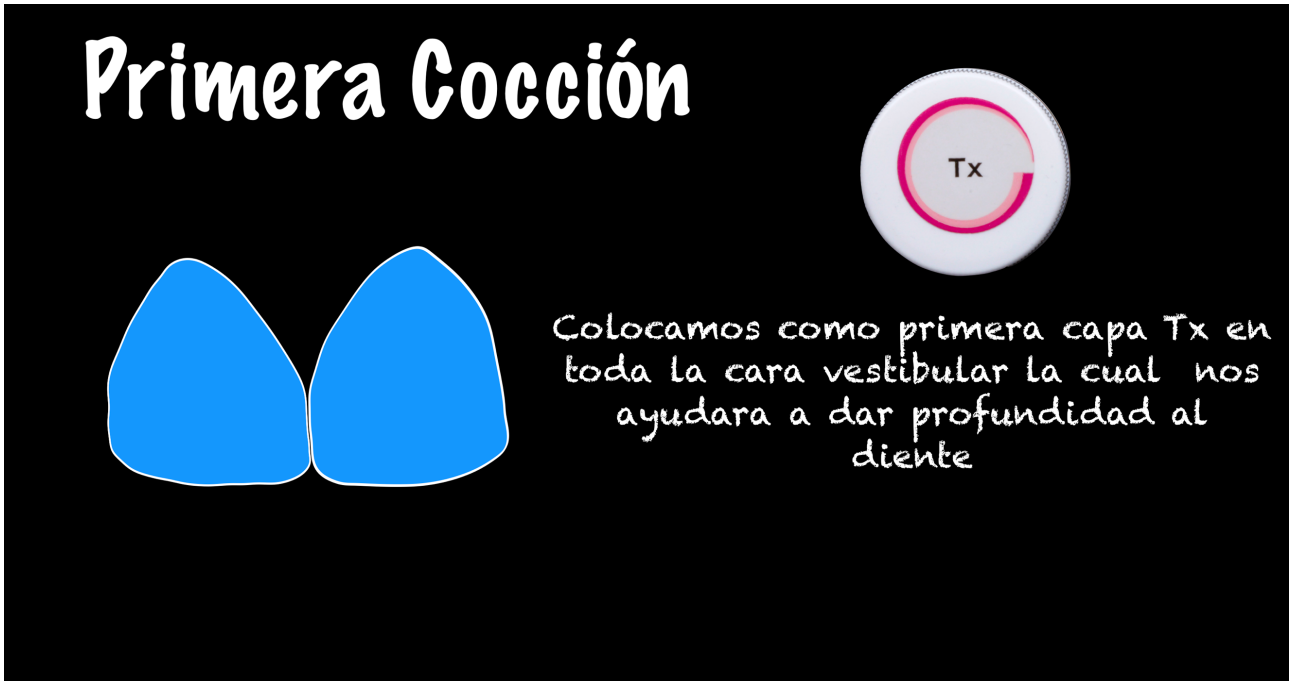

Fig. 58- *Primera cocción.*



***Fig. 59- Tx** en cara vestibular primera cocción*

En la segunda cocción, se coloca dentina A3 en zona cervical, con esto se eleva el valor a nivel cervical, colocación de dentina A2 en toda la cara vestibular , acuablue 2 en la zona incisal para dar un efecto de translucidez a la restauración y un poco de creamy enamel en ángulos línea para dar profundidad en esas zonas. (figura 60, 61, 62 y 63), en la tercera cocción se pone en toda la cara vestibular lt1 para dar volumen a las restauraciones (figura 64 y 65)

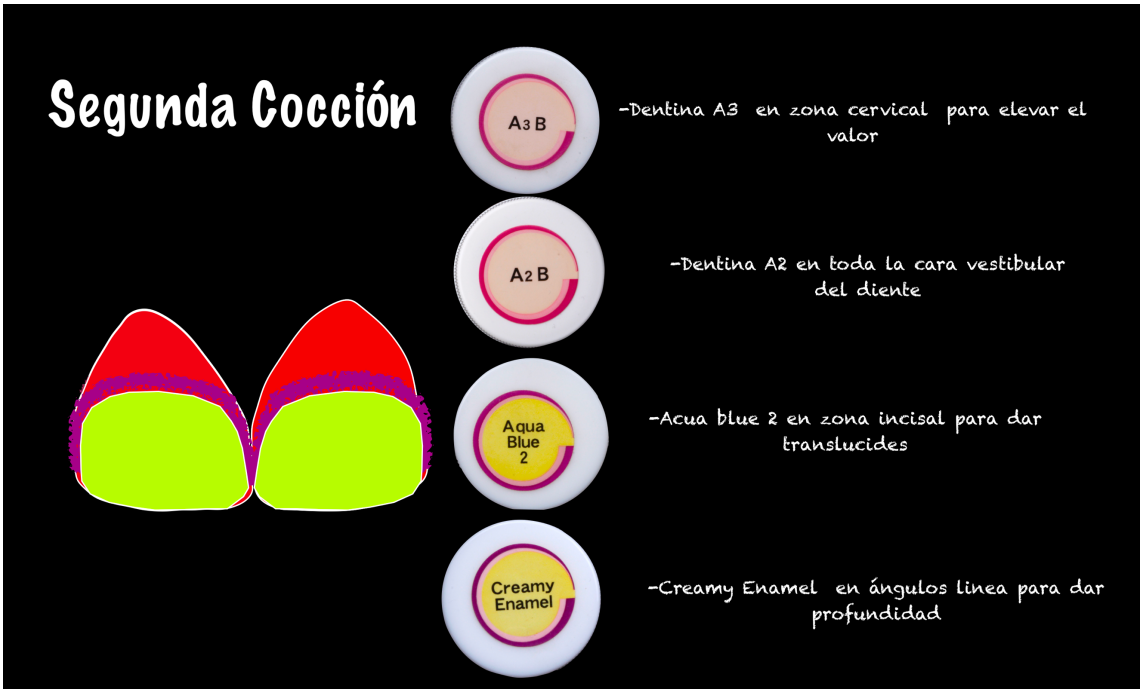

***Fig. 60-** Diagrama **de** segunda cocción.*



Fig.61- *Dentina a3 y dentina a2 para elevar valor*



fig.62 –*Acua blue2 en zona incisal para dar translucidez.*

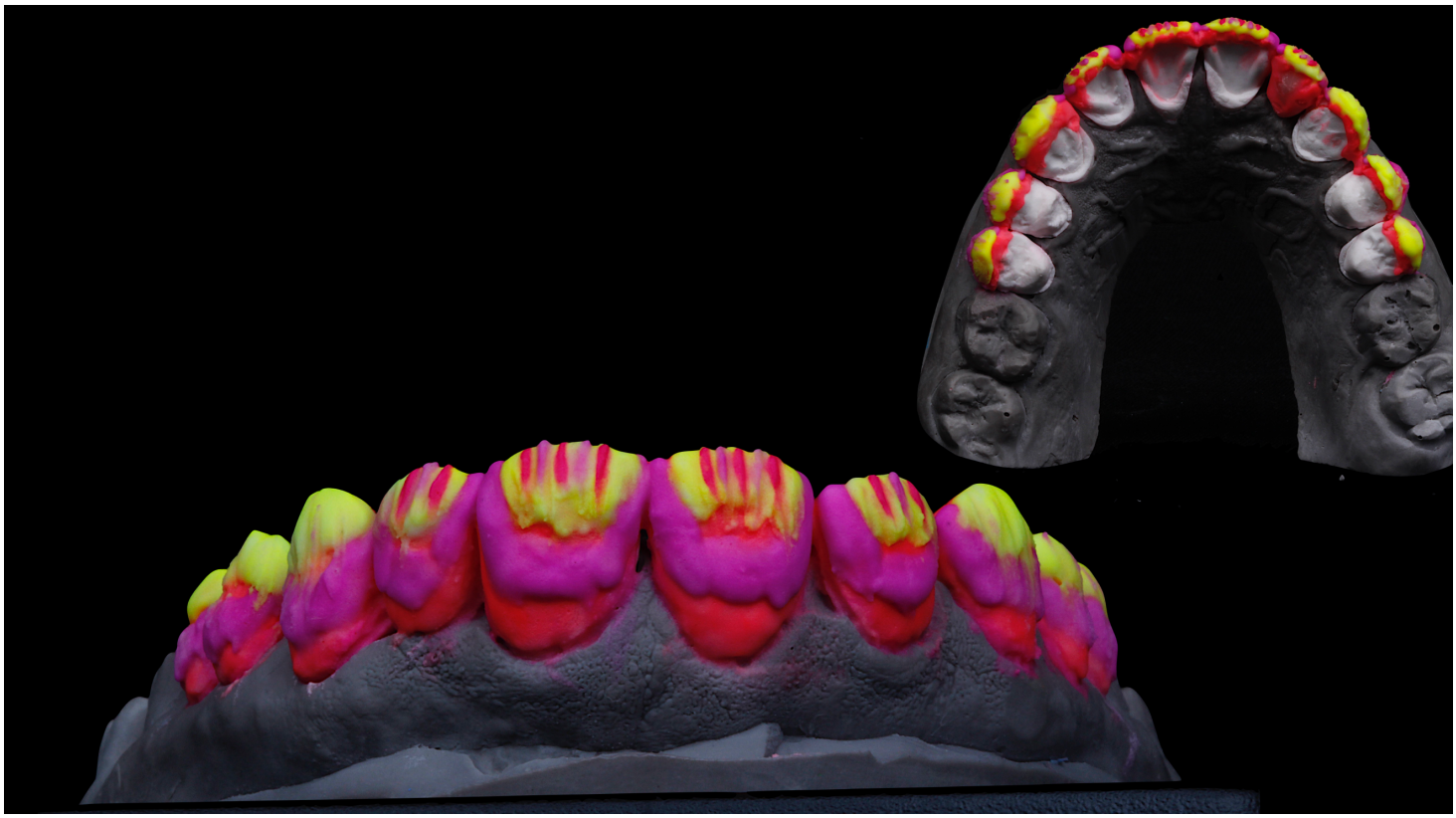

Fig. 63- *Creamy enamel para dar profundidad a los ángulos línea.*



Fig. 64- *Diagrama de tercera cocción.*

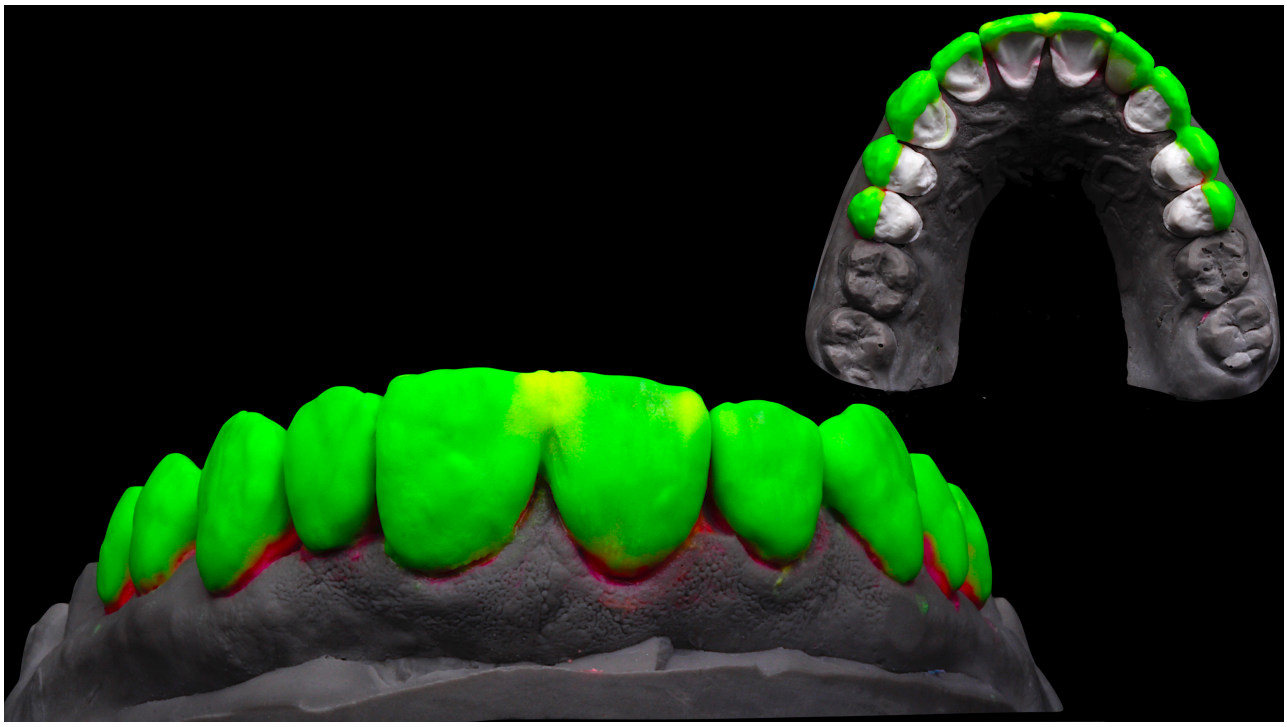

Fig. 65- *LT1 para dar volumen en toda la cara vestibular.*
En cuarta cocción colocamos esmalte E2 para dar translucidez y definir forma y volumen (figura66y 67) por ultimo definimos forma, ángulos línea textura y obtenemos las restauraciones definitivas (figura 68, 69 y70)



Fig. 66- *Diagrama de cuarta cocción.*

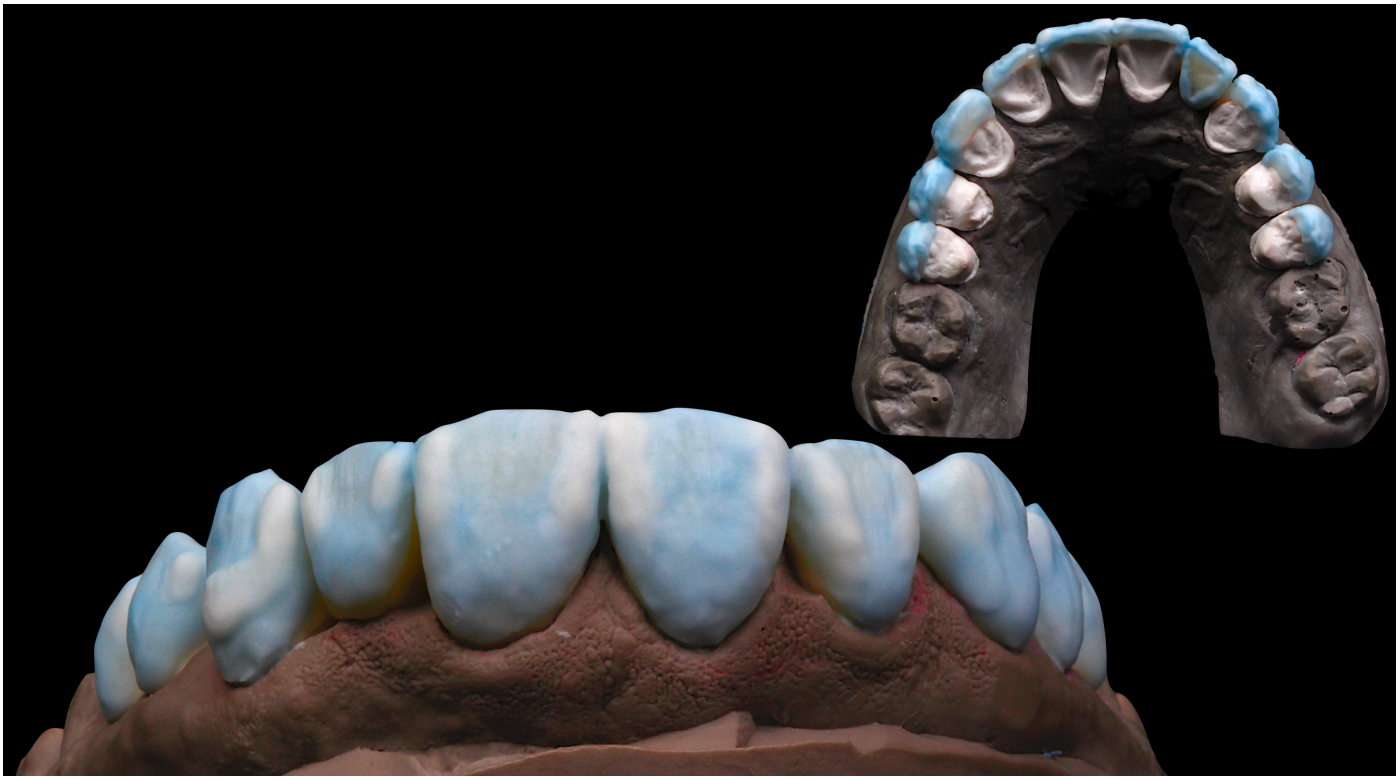

Fig. 67- *Esmalte E2 para dar translucidez y definir forma.*



Fig. 68- *Se definen ángulos línea y se da textura a cada una de las restauraciones*

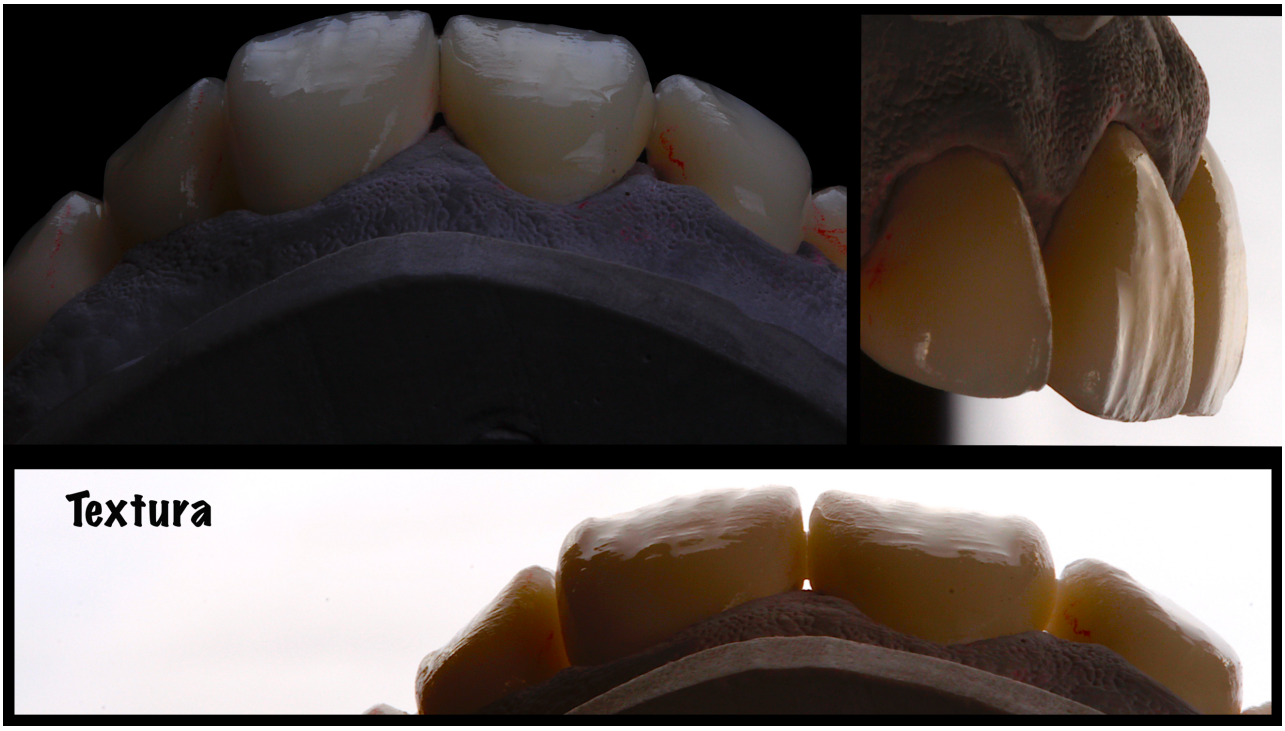

Fig.69- *Fotografía de textura.*



Fig. 70- *Fotografía final de restauraciones*



Fig. 71- *Preparación de paciente para la cementación.*



Fig. 72 – Colocación de hilo retractor.



Fig. 73- Acondicionamiento de la cerámica con ácido Fluorhídrico .

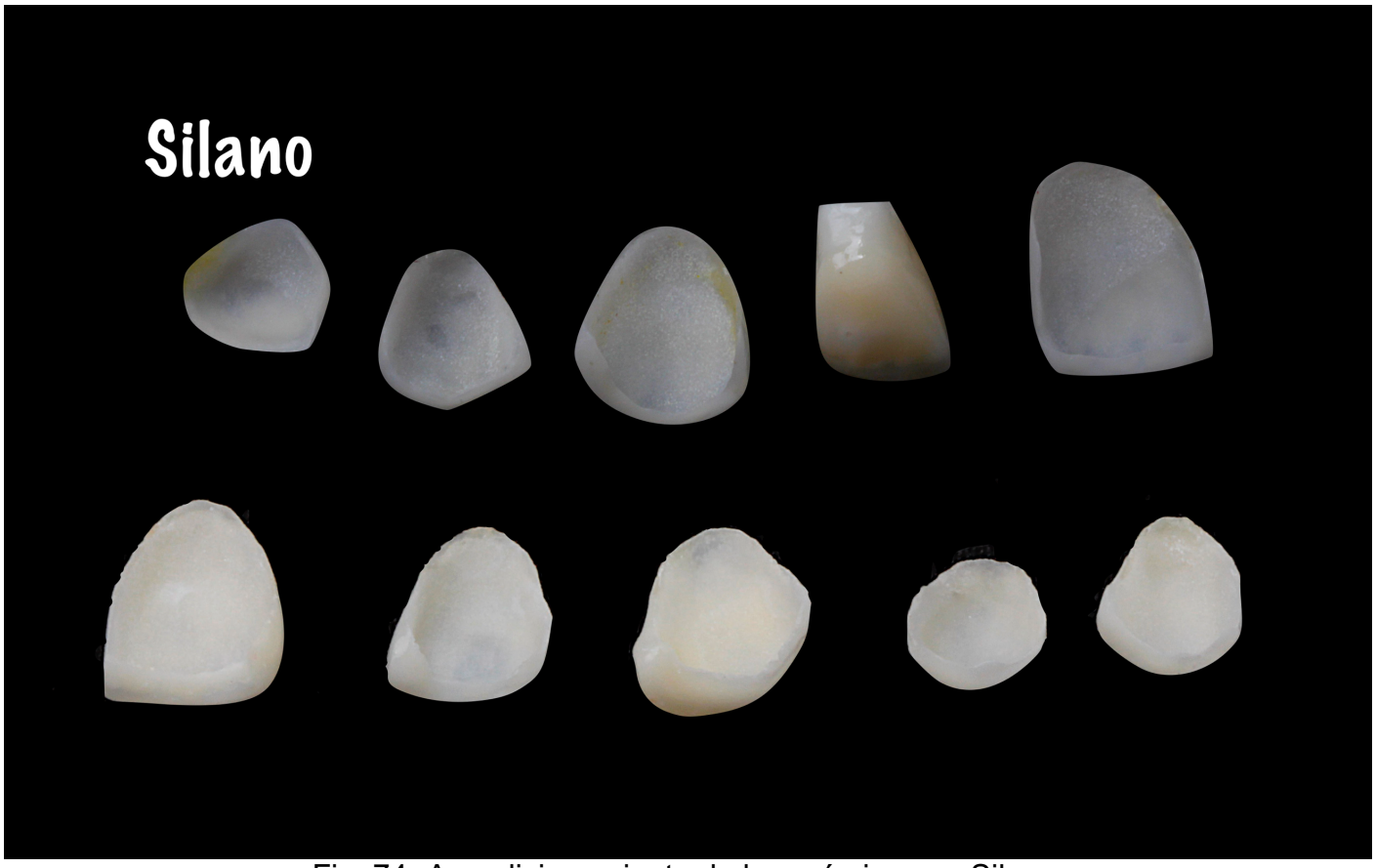

Fig. 74- Acondicionamiento de la cerámica con Silano.



Fig. 75- Capa de Silano.



Fig. 76- Acondicionamiento de superficie dental con Ácido Fosfórico.



Fig. 77- Material cementante a utilizar.



Fig. 78- Se cargan las restauraciones con el agente cementante y se asientan aplicando una ligera presión, se fotocura 2 segundos para retirar excedentes y posteriormente fotocurar 40Seg. por cada cara.



Fig. 79- Se recomienda cementar las restauraciones en un orden ya establecido.



Fig. 80 – Se realiza la cementación en el segundo cuadrante.



Fig. 81- Se retiran excedentes y se pule.



Fig. 82- Se toman Fotografías finales.



Fig. 83- Comparativa del antes y después del tratamiento.

Caso Clínico II

Paciente de 21 años de edad remitida del área de ortodoncia y tratada de forma multidisciplinaria, es valorada en la clínica de odontología restaurativa, se toman fotografías iniciales extraorales (figura 84 y 85) e intraorales (figura 86 y 87) a la percepción clínica se observa irregularidad en la morfología de los órganos dentarios anteriores.



Fig. 84- Fotografías iniciales extraorales de la paciente



Fig. 85- Fotografías de close up iniciales de boca en diferentes posturas.



Fig. 86- Fotografía intraoral para análisis dental.

Se realiza la planeación del caso (Figura 87) valorando todos los análisis facial, dental, dentolabial se realiza encerado de diagnóstico para posteriormente realizar prueba directa en el paciente (Figura 88).



Fig. 87- Análisis de morfología dental.



Fig. 88- Encerado de Diagnóstico para la planeación.

Se realizan las preparaciones para carillas de canino a canino tomando en cuenta las llaves realizadas (figura 89) se toma de impresión y se realiza el trabajo de laboratorio.



Fig. 89- Preparación de órganos dentarios.



Fig. 90 -Posterior a la cementación de las restauraciones.



Fig. 91- Fotografías laterales posterior a la cementación.



Fig. 92- Comparativa del antes y después en fotografía frontal.



Fig. 93- Comparativa de antes y después del tratamiento.



Fig. 94- Fotografías finales close up.

Caso Clínico III



Fig. 95- Fotografías extraorales iniciales.



Fig. 96- Fotografías extraorales iniciales.



Fig. 97- Fotografías iniciales close up.



Fig.98- Fotografía intraoral para análisis dental.



Fig. 99- Análisis de morfología Dental



Fig. 100-Restauraciones finales sobre modelo Geller.



Fig. 101- comparativa de antes y después del tratamiento.



Fig. 102- Comparativa close up antes y después del tratamiento.



Fig.103- Fotografías laterales finales.



Fig.104- Fotografía final frontal.



Fig. 105- Fotografía Comparativa del antes y después del tratamiento.

Conclusiones

Las carillas dentales, han entrado de lleno en el componente estético de la restauración protésica, en especial en lo que se refiere al sector anterior, el de la sonrisa. Las carillas cerámicas han probado su eficacia, predectilidad y escasez de fracasos a largo plazo, siempre con indicaciones y técnicas precisas. Esto, unido a la conservación de la técnica, que permite llevar a cabo tratamientos con escasa eliminación de sustancia dentaria, pone en manos del odontólogo una herramienta de tratamiento que va a aportar satisfacción, tanto al profesional dental como a sus pacientes.

1. Las carillas de porcelana son una alternativa estética a tener en cuenta por sus resultados clínicos a largo plazo y por la agresión mínima al tejido dentario.

2. No todos los casos se deben tratar con esta técnica, ya que existen otras alternativas como los composites que, bien manejados, pueden suplirlas, obteniendo unos resultados estéticos muy favorables.

3. Los casos de mal posiciones dentarias y diastemas se deben tratar con ortodoncia y sólo se utilizarán las carillas de porcelana cuando el paciente no acepte este tratamiento o las dimensiones de los dientes no sean favorables terminando el tratamiento de ortodoncia.

4. Las tinciones dentarias se tratarán con blanqueadores, si fueran muy intensas, con carillas

5. Una indicación absoluta de las carillas de porcelana serán los dientes conoides, por su poca preparación y excelentes resultados.

6. Los dientes deciduos se pueden rehabilitar con carillas siempre que se preserve la estructura de esmalte necesaria para obtener una buena adhesión.

7. Las fracturas dentarias leves se rehabilitarán con composites. Si afectan al tercio incisal, se dispondrá de la opción de carillas.

Bibliografía

1 Gutiérrez P. Urgencias medicas en odontología.1 ed. Ciudad de México: Mcgrawhill;2005.

2 Bassigny F. Manuel d'orthopédie dentofaciale. París: Masson, 1991.

3 Canut JA. Ortodoncia clínica. Barcelona: Masson, 1992.

4 Joubert R. Odontología adhesiva y estética. Madrid: Editorial Ripano, 2010. Pp. 210-211

5 *Manjunath S. G. y cols. Photography in Clinical Dentistry- A Review. INTJDC.2011 Abr-Jun;3(2):40-43)*

6 Shadi S. Samawi. A Short Guide to Clinical Digital Photography in Orthodontics. Second Edition. Jordania: Ed SDOC; 2011.

7 S.M Mauricio, manual de fotografía clínica para el odontólogo ,Amolca:48-51,2014.

8 Douglas A. Terry y cols. Contemporary Dental Photography: Selection and Application. FE&RD. 1(1):37-46)

9 Fradeani, M.. "Rehabilitación estética en prostodoncia fija. Vol 1: Análisis Estético". Ed. Quintessence. Barcelona, 2006.

10 Saldarriaga O, Pelaez A. Conceptos y criterios básicos de odontología estética: parámetros para lograr restauraciones mas naturales. CES odontool 2003

11 Martínez Ramírez, D. Discrepancias en medidas cefalométricas en relación a la posición natural de la cabeza. Revista Mexicana de Ortodoncia, 1(1-ESP), 2013

12 Gómez, S. A. G., & Falcón, S. L. Rehabilitación estética en zona anterior maxilar. Análisis y tratamiento interdisciplinario. *Rev Mex Periodontol*, *3*, 2014

13 Becerra Santos, G., Becerra Moreno, N., Jiménez Arango, M., Medina Piedrahita, V. M., Tamayo López, L. C., & Gómez, S. L. Algunos factores relacionados con la estética dental: una nueva aproximación. Revista Facultad de Odontología Universidad de Antioquia, 2015.

14 Kataoka S. Nature's Morphology: An Atlas of Tooth Shape and Form. Chicago: Quintessence Publishing, 2002

15 Ness John C. Anterior Anatomy and The Science of a Natural Smile USA: PTC Publishing, 2007

16 Stallard H. Survivalof the periodontium during and after orthodontic treatament. Am J Orthod 1964;50: 584-592

17 Pound E. Estheticdentures and their phonetic values. J Prosthet Dent 1951;2:98-112

18 BARRANCOS MOONEY, Julio, Operatoria Dental Tercera edición Mosby /Doyna Libros 2006, 186 y 730 .

19 Nocchi, Conceicao, Odontología restauradora Salud y Estética, Editorial Medica Panamericana, 2da Edición 2008. Pág. 324.

20 Cadavid, Adriana M, Dolor y Cuidados Paliativos, Editorial Medellín Colombia, Año 2006. Pág. 175

21 Ceccotti, Storza, El diagnostico en Clínica Estomatológica, editorial Panamericanas, Año: 2009, Pág. 852

22 Universidad de México, Odontología clínica, editorial, SIFGRIED, 2007, pág.12.

23 LANG. Lindhe , Periodontología Clínica e Implantología Odontológica, Editorial Médica Panamericana, Año 2009, Pág. 590.

24 Laserna, SantosVicente, Higiene

Dental Personal Diaria, Copyright 2008, Pág. 108

25 OKESON, Jeffrey P., Tratamiento de oclusión y afecciones temporomandibulares, Editorial Elsevier Mosby. Año 2008., Pág. 1

26 HUED, Joubert Rony, Odontología Adhesiva y Estética, Editorial Ronny, Edición 2009, Pág. 416.

27 Peña Lopez José Miguel, Técnica y sistémica de la preparación y construcción de las carillas de porcelana, editorial Panamericana, Año 2006. Pág. 649

28 Chiche JG, Pinault A. Prótesis fija estética en dientes anteriores. Barcelona: Ed Masson, 1998.

29 Magne P, Douglas WH. Optimización del diseño y evolución de la cerámica para la dentición.

30 Magne P, Douglas WH. Optimización del diseño y evolución de la cerámica para la dentición.

31 Touati B, Miara P, Nathanson D. Carillas de porcelana. En: Odontología estética y restauraciones cerámicas. Cap. 9, pag.161-213. Barcelona: Ed. Masson, 1998. Revisión profunda de la cuestión con esquemas e ilustraciones muy clarificadoras.

32 Chiche JG, Pinault A. Prótesis fija estética en dientes anteriores. Barcelona: Ed Masson, 1998.

33 Anitua A. E, Gascón Mayordomo F. Frentes laminados de porcelana. En: Soluciones Estéticas en dientes con decoloraciones. Cap 7, pp 83-116. Vitoria: Ed Evagraf, 1992.

34 Enrique R, Salía Hipersensibilidad Dental, Salud Pública y Nutrición Edición Especial N°. 7 2003 Monterrey – México, Pág. 245

35 Suárez G, María Jesús, Evaluación del sellado marginal de coronas de titanio colado y mecanizado con dos líneas de terminación , año 2006, Pág.10

36 Dickerson WG, Culp L. Color communication, laboratory fabrication, and cementation. Pract

37 Gambogi P,Giovanni, Cerámicas Odontológicas, año 2005 .Pág 220

38 Macchi M, Ricardo L, Materiales Dentales, Editorial Panamericana, Año 2008, Pág. 267

39 Álvarez F, Peña López JM, González- González IR, Olay García MS. Características generales y propiedades de las cerámicas sin metal. Rcoe 2006; 525-526.Pág.

40 Mclean, JW. Evolution pf dental ceramics in the twentieth century. J ProsthetDent 2007; 1era edición, LEXUS, Pág. 85.

41 SneedWD,KnightsJS.Simpletechniq ueto fabricate provisional restorations for porcelain veneers. J Esthet Restor Dent 2001;13: 115-9. Sistematización de las técnicas de construcción

42 Kurtz KS. Constructing direct porcelain laminate veneer provisionals. J Am Dent Assoc; 20:126-32.

43 IPS e.max® Press Instrucciones de uso. Ivoclar Vivadent technical. Schaan, Liechteinstein: Ivoclar Vivadent AG. 2009.

44 Rosenstiel S., Land M., Fujimoto J. Prótesis fija. Procedimientos clínicos y de laboratorio. Barcelona, España: Salvat.1991

45 Chiche G, Pinault A. Prótesis fija estéticas en dientes anteriores. Barcelona: Masson, 2008 Pág. 125

46 Kelly JR. Dental ceramics: current thinking and trends. Dent Clin North Am. 2004 Apr,48(2): 513