



UNIVERSIDAD POPULAR AUTÓNOMA DEL ESTADO DE PUEBLA

Facultad de Odontología

" IMPEDIMIENTOS MAS COMUNES EN LA
IMPLANTOLOGÍA DENTAL "

TRABAJO DE INVESTIGACION

Para obtener el Título de:
CIRUJANO DENTISTA

PRESENTA:

María del Rocío Cuatetl Coyotl

ASESORES:

C.D. RICARDO ROSETE GONZALEZ
C.D. MARIA DEL CARMEN LOPEZ VILLA

Puebla, Pue.

Abril del 2002



UPAEP – Secretaría General

Dirección General de Apoyos Académicos

Dirección del Centro de Recursos para el Aprendizaje y la Investigación.

Biblioteca Central - **Karol Wojtyła**

Tesis Digitales Restricciones de uso:

DERECHOS RESERVADOS ©

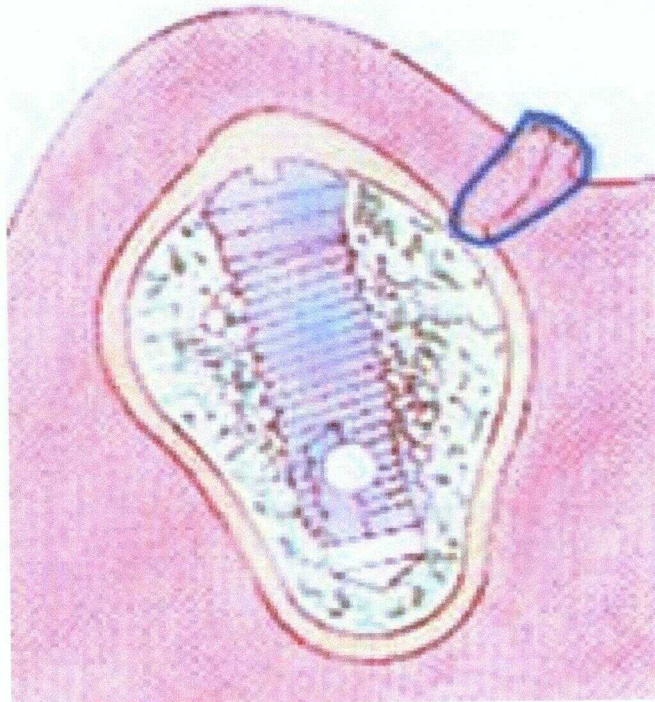
PROHIBIDA SU REPRODUCCIÓN TOTAL O PARCIAL

Todo el material contenido en esta tesis está protegido por la Ley Federal del Derecho de Autor (LFDA) de los Estados Unidos Mexicanos (México).

El uso de textos, imágenes, gráficas, fragmentos de videos, y demás material que sea objeto de protección de los derechos de autor, será exclusivamente para fines educativos e informativos y deberá citar la fuente de donde la obtuvo mencionando el autor o autores involucrados en el documento.

Cualquier uso distinto como el lucro, reproducción, edición o modificación, será perseguido y sancionado por el respectivo titular de los Derechos de Autor.

IMPEDIMENTOS MAS COMUNES EN LA IMPLANTOLOGIA DENTAL.



INDICE GENERAL.

Introducción	8
Justificación	9
Objetivo general	10
Objetivos específicos	11
Antecedentes generales	12

CAPITULO I.

GENERALIDADES DE LOS IMPLANTES DENTALES.

1.1	Definición	14
1.2	Componentes de un implante	14
1.3	Tipos de implantes dentales y sus usos	15
1.3.1	Endóseos	15
1.3.2	Láminas	16
1.3.3	Implantes de rama en lámina o en marco	16
1.3.4	Transóseos	17
1.3.5	Bicorticales	18
1.4	Subperiósticos	18
1.4.1	Completos, universales, unilaterales	18
1.5	Estabilizadores endodonticos	19
1.6	Inserciones intramucosas	19
1.7	Materiales sustitutos de hueso	20
1.8	En partículas y bloques no porosos	20
1.9	Biológicos	20
1.10	Antecedentes históricos	21
1.11	Ventajas	23
1.12	Desventajas	23
1.13	Indicaciones	25

1.14	Contraindicaciones	26
1.14.1	Contraindicaciones generales	26
1.14.2	Contraindicaciones locales	28

CAPITULO II.

IMPLANTES EN PACIENTES TOTALMENTE DESDENTADOS.

2.1	Definición	30
2.2	Objetivos	30
2.3	Indicaciones	30
2.4	Contraindicaciones	30
2.5	Características clínicas	31
2.6	Instrumental	31
2.7	Diagnóstico y tratamiento	32
2.8	Ventajas	33
2.9	Desventajas	33
2.10	Indicaciones Posquirúrgicas	34

CAPITULO III.

IMPLANTES DENTALES EN PACIENTES PARCIALMENTE DESDENTADOS.

3.1	Definición	36
3.2	Objetivos	36
3.3	Indicaciones	36
3.4	Contraindicaciones	36
3.5	Características clínicas	36
3.6	Instrumental	37

3.7 Diagnóstico y tratamiento	37
3.8 Ventajas	38
3.9 Desventajas	39
3.10 Indicaciones Posquirúrgicas	39

CAPITULO IV.

IMPLANTE DENTAL PARA UN SOLO DIENTE.

4.1 Definición	41
4.2 Objetivos	41
4.3 Indicaciones	41
4.4 Contraindicaciones	42
4.5 Características clínicas	42
4.6 Instrumental	42
4.7 Diagnóstico y Tratamientos	43
4.8 Ventajas	44
4.9 Desventajas	44
4.10 Indicaciones Posquirúrgicas	45

CAPITULO V.

COMPLICACIONES EN LOS IMPLANTES DENTALES.

5.1 Definición	47
5.2 Antecedentes históricos	47
5.3 Problemas con seno maxilar	48
5.4 Técnicas quirúrgicas con posibilidad de complicaciones	50
5.5 Rotura de la membrana sinusal o de Schneider	50
5.6 Infecciones (Sinusitis)	52

5.7	Comunicación oro – sinusal	53
5.8	Técnica del coagulo	54
5.5.1	Decorticar, perforar, sangrado	54
5.8.2	Formación del coagulo y neoformación ósea	55

CAPITULO VI.

DAÑO NEURAL.

6.1	Definición	62
6.2	Complicaciones	62
6.2.1	Neuropraxia	63
6.2.2	Axonotmesis	63
6.2.3	Neurotmesis	64
6.3	Nervio lingual	64
6.4	Nervio dentario inferior	64
6.5	Nervio mentoniano	65
6.6	Prevención	65
6.7	Técnicas de manipulación neural	66
6.7.1	Transposición del dentario inferior	67
6.7.2	Distalamiento del paquete mentoniano	67
6.8	Signos y síntomas	68
6.9	Pronostico	69
6.10	Tratamiento	69

CAPITULO VII.

HUESO.

7.1	Definición	72
7.2	Tipos de hueso	72
7.3	Reducción del proceso alveolar en filo de cuchillo	73
7.4	Técnica	73
7.5	Reducción de la tuberosidad	74
7.6	Reducción de la cresta milohioidea y cresta alveolar lingual	74
	Conclusión	75
	Bibliografía	76

INTRODUCCION.

Siempre ha existido una gran preocupación en las personas, en cuanto su físico ya que la estética ahora es muy importante, la caries es el principal problema cuando no se atienden a tiempo por eso con los avances de la ciencia hoy en pleno siglo XXI, la implantología dental es una de las opciones más importantes en la odontología restauradora, ya que al perder un diente por caries, una mala endodoncia o bien por ausencia de un diente en cuanto a su desarrollo, puede ser uno o completamente desdentado de la cuál puede quedar fija una prótesis total, por eso en este texto se pretende dar las alternativas restauradoras más convenientes y sobre todo satisfactorias para el paciente a implantar, las indicaciones de cada paciente así como elección de los diferentes tipos de implantes actualmente en el mercado.

JUSTIFICACION.

Con la investigación de este proyecto se pretende obtener un texto que sirva de guía para los estudiantes así como los cirujanos dentistas, sobre lo que es un implante dental, indicaciones, contraindicaciones y los diferentes tipos de implantes.

OBJETIVO GENERAL.

Familiarizar al cirujano dentista con los implantes dentales, ya que puede dar alternativas en la odontología restaurativa, es una gran opción de tener una prótesis fija sin la necesidad de desgastar dientes adyacentes, prótesis removibles sujetándolos con ganchos. Es importante para el odontólogo conocer las técnicas más avanzadas sobre implantología.

OBJETIVOS ESPECIFICOS.

- Conocer la técnica de los implantes cuando no existe ya recurso alguno para el paciente.
- Entender que tienen mucho que ver con la vanidad de la gente y de sus posibilidades económicas.
- Demostrar que los métodos y técnicas de punta con alternativas, para que el individuo que sufrió la pérdida de un solo diente hasta la boca completamente desdentada.
- Conocer los avances de la ciencia y la disponibilidad de materiales biocompatibles como el acero quirúrgico y el titanio, así como los nuevos conceptos en ingeniería de diseño aunando a la especialización y actualización habren un espléndido horizonte a quienes requieren implantes.

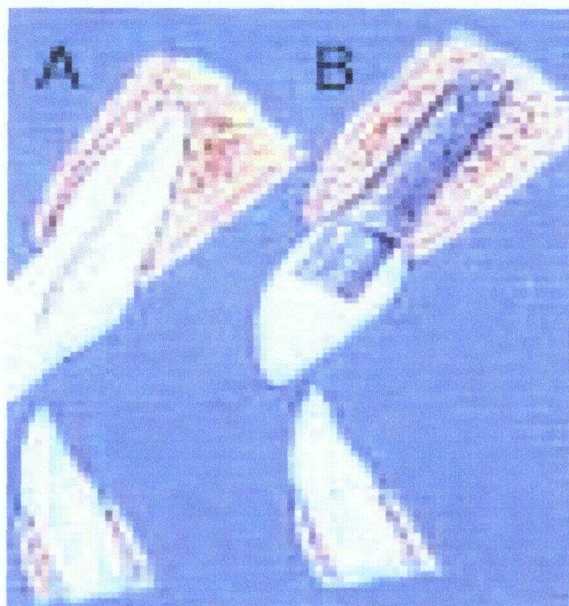
ANTECEDENTES GENERALES.

De los avances más sorprendentes de las últimas décadas, en la medicina y la ciencia en general, destaca la implantología, que hoy en día se practica en órganos completos para salvar vidas así como por estética y más recientemente en la odontología moderna, la pérdida de piezas dentales se debe a la falta de cuidado de los dientes, es decir por falta de prevención y atención, (es como darle mantenimiento a un automóvil).

Los implantes aparecen simultáneamente en los Estados Unidos y en Europa a finales de los años 30's, (aunque existen pruebas de que antiguos pueblos como los Etruscos, los Mayas y los Aztecas ya practicaban estas técnicas), es sin embargo hasta la década de los 70's, que se inicia en México esta forma segura y perdurable para evitar que quienes utilizan puentes removibles o dentaduras postizas terminen por perder las pocas piezas que les quedan.

CAPITULO I.

GENERALIDADES DE LOS IMPLANTES DENTALES.

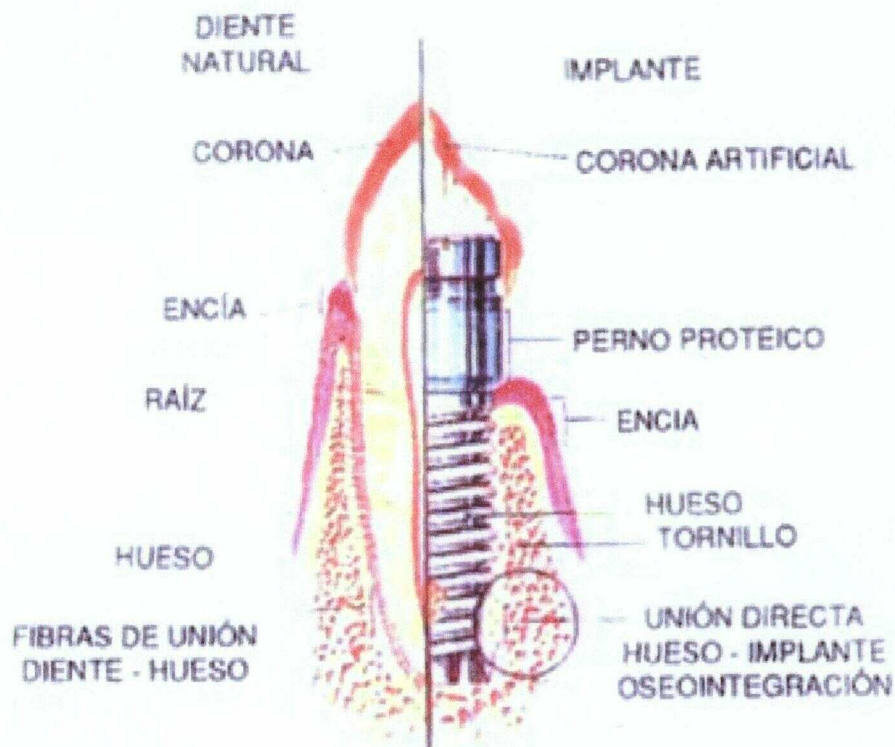


1.1 DEFINICION.

Es un dispositivo insertado en el interior del hueso maxilar o de la mandíbula con el fin de sostener prótesis dentarias artificiales de una o más piezas por medio de una pequeña intervención quirúrgica. ^(1,3,7)

1.2 Los componentes principales de un implante son:

- *El implante*; que es el medio de anclaje en hueso.
- *El poste*; el cual es el medio de unión entre el implante y la prótesis.
- *La prótesis*; que puede ser desde un diente individual artificial hasta una prótesis total. ^(1,3,7)



1.3 TIPOS DE IMPLANTES DENTALES Y SUS USOS.

1.3.1 ENDOSEOS.

A) *Cilíndricos*; cuando existe suficiente altura y anchura de hueso existen 3 tipos:

1. Por fricción; no roscados pero cubiertos con una capa de hidroxiapatita rugosa (HA) o de plasma de titanio en spray.
2. Autorroscados; roscados.
3. Con rosca previa en el hueso.

- *Indicaciones protésicas*; uso en rehabilitaciones fijas, fijas–extraíbles, sobredentaduras y reposiciones unitarias.

- *Arcadas*; maxilar o mandibular en desdentados totalmente o parcialmente.

- *Medidas de hueso*:

- 8mm de altura, hueso en sentido vertical.
- 5.25mm de anchura de bucal a lingual.
- 6.5mm de longitud de mesial a distal; por implante incluyendo espacios.

1.3.2 B. LAMINAS.

Son implantes numerados en dos fases o de una pieza en fase.

1. Prefabricadas.

2. A la medida del modelo.

Modificables; cortando, doblándolo y dándole forma en la clínica.

Indicaciones protésicas; con pilares únicos o múltiples.

Medidas de hueso:

- 8mm de altura, hueso en sentido vertical.
- 3.0mm de anchura bucal y lingual
- 10mm de longitud mesial a distal excepto para diseños unitarios.

1.3.3 C. IMPLANTES DE RAMA EN LAMINA O EN MARCO.

Es una lámina de una pieza que se usa en la zona posterior de la mandíbula cuando no existe hueso suficiente en el cuerpo mandibular.

Indicaciones protésicas; sobre dentaduras.

Arcadas; mandibular, desdentados totales.

Medidas de Hueso:

- 6 mm de altura de hueso en sentido vertical (sífnisis, ramas).
- 3 mm de anchura bucal a lingual.

1.3.4 D. TRANSOSEOS.

Son de una pieza es necesaria una incisión cutánea submental en un ambiente quirúrgico, su ventaja es la duración.

1. De un solo componente.
2. De múltiples componentes en grapa.

Indicaciones protésicas; las sobredentaduras, como opción puentes fijos Arcadas; mandibular en zona anterior.

Medidas de hueso:

- 9mm de altura de hueso en sentido vertical.
- 5mm de anchura labio lingual.

1.3.5 E. BICORTICALES (CM).

Son implantes autorroscados con estrías de titanio.

- *Opciones protésicas*; son implantes de rebordes finos añaden retención y puentes fijos sobre brechas edéntulas largas, colocándose a través de ponticos en el hueso subyacente.

- *Arcadas*; maxilar o mandibular.

- *Medidas de hueso*:

- 8mm de altura.
- 2.5mm de anchura.

1.4 SUBPERIÓSTICOS.

1.4.1 COMPLETOS, UNIVERSALES, UNILATERALES.

Por lo general bastante fiables, pueden usarse cuando existe poco hueso para colocar implantes endóseos. Sin embargo cuando existe una atrofia mandibular extrema, técnicas de aumento de reborde mandibular, siempre se hacen a la medida.

- *Indicaciones protésicas*; sobredentaduras, puentes fijos.
- *Arcadas*; maxilar o mandibular desdentados parciales o totales.
- *Medidas de hueso*: el adecuado para soportar él implante.

1.5 ESTABILIZADORES ENDODONTICOS.

Son implantes para alargar raíces dentarias con muy buen pronóstico, no existe filtración perimucosa debido a que están colocados en el hueso a través de los ápices de dientes naturales.

- *Indicaciones protésicas*; coronas y puentes fijos.
- *Arcadas*; maxilar o mandibular en cualquier diente.
- *Medidas de hueso*; alrededor del ápice y siguiendo el eje largo del conducto radicular 10mm de altura.

1.6 INCERSIONES INTRAMUCOSAS.

Son retenciones en forma de botón no implantados que se usan para, estabilizar prótesis completas maxilares y parciales, removibles, maxilares y mandibulares.

- *Indicaciones protésicas*; prótesis extraíble completa o parcial.
- *Arcadas*; maxilar desdentados, parciales o totales, mandibular solo parcial.
- *Medidas de hueso*; no es necesario hueso, mucosa 2 mm de grosor, el hueso por debajo de mucosa más fina puede ser perforado en zonas antrales.

1.7 MATERIALES SUSTITUTOS DE HUESO.

1. Poliméricos:

HTR; en partículas y en bloques porosos.

2. Cerámicos:

a) Fosfato tricalcico reabsorbible.

b) Hidroxiapatita no reabsorbible.

En partículas y bloques porosos.

1.8 EN PARTICULAS Y BLOQUES NO POROSOS.

Bloques; se presentan como partículas compactadas en forma de gota embebidas en un medio colágeno reabsorbible.

1.9 BIOLÓGICOS.

1. Autógeno.

2. Liofilizado - congelado.

3. Desmineralizado.

4. Bovino (Bioss).

Se pueden usar en técnicas de conservación del reborde alveolar tras extracciones, aumento de reborde en regeneración periodontal o periimplantaria y en cirugía maxilofacial, cuando es necesario reposición de hueso. ^(5,7)

1.10 ANTECEDENTES HISTORICOS.

La pérdida de dientes a causa de caries y enfermedad periodontal siempre ha existido hoy en día se busca sustituir, las piezas dentarias por medio de implantes. Congdon definió por primera vez la palabra implantación en 1915 como "Operación de introducir una raíz natural o artificial en un lecho artificial creada en la apófisis alveolar". ⁽⁷⁾

En la antigüedad hasta el año 1000 dc, las mujeres de las dinastías egipcias recibían implantes intra óseos de dientes de animales y dientes artificiales esculpidos en marfil, también sé remota en África, (Egipto), América, (Mayas, Aztecas e Incas) y al Oriente Medio, también se han encontrado transplantes dentales en la Cultura Griega, Etrusca y Romana. ⁽⁷⁾

En la era medieval que comprende (1000-1799); se refiere especialmente al trasplante dental. Albucasis, (También conocido como Abul Kasim), cirujano Árabe (936-1013), que descubrió y fabrico las técnicas de trasplante con hueso de buey. ⁽⁷⁾

En el período Fundacional (1800-1910); la Implantología bucal endoósea se inicia en el siglo XIX. A finales de este siglo resurgieron de nuevo los métodos de Implantación de los dientes naturales. Congdon destaco diciendo dos de las causas principales del fracaso dental son la reabsorción y la exfoliación. Berry insistía en 1888, en la necesidad de obtener dientes que no transmitieran enfermedades, uno de los peligros de la implantación o reimplantación de los dientes naturales. ⁽⁷⁾

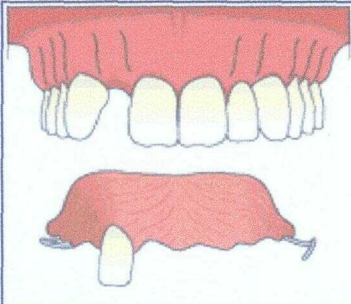
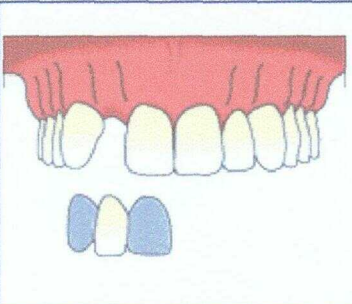
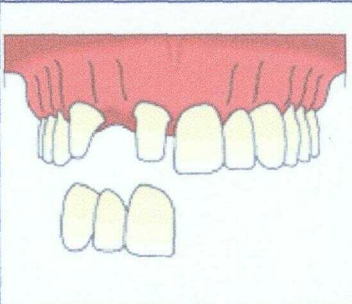
Este autor sugirió que era probable que los dientes de porcelana con raíces de madera, estaño o plata quedaran bien retenidos si se colocaban correctamente y el uso de biomaterial “totalmente”, seguro como el plomo. ⁽⁷⁾

La era premoderna (1910-1930); en el siglo XX la implantología estaba dominado por dos innovadores R.E. Payne y E. J. Greenfield durante los primeros y segunda década del siglo XX se describieron métodos para los implantes dentales. Con el inicio de los 80's los factores que estimularon el crecimiento de la implantología bucal fueron:

- Conferencia sobre consenso en 1978 (N. H – Harvad).
- Estudios de Guteburg.
- El crecimiento de la investigación científica en la implantología sometida a revisión critica. ⁽⁷⁾

1.10 VENTAJAS.

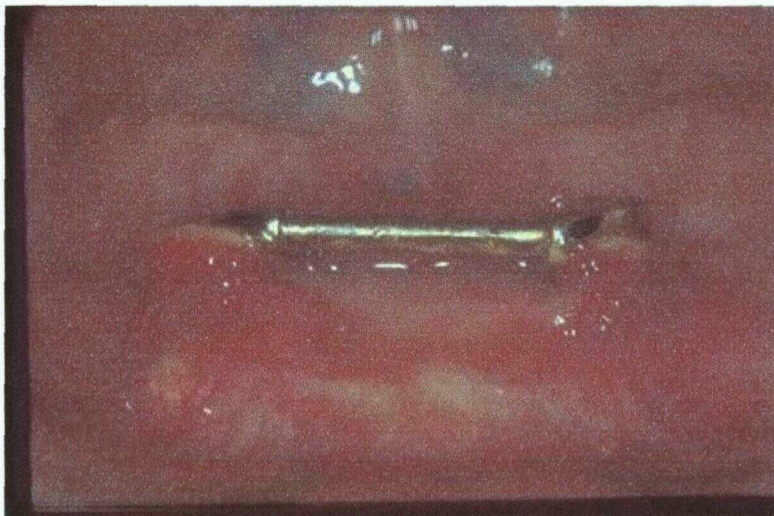
Puede evitarse que el paciente tenga que llevar prótesis removible de (quita y pon), y puede tener problemas de movilidad e incluso estéticos, otra ventaja importante respecto a la prótesis fija tradicional, (puente) es que se pueden reponer las piezas sin necesidad de "limar", las piezas vecinas. ⁽⁶⁾

		
<p>Prótesis removible o de quita y pon.</p> <p>Lleva un paladar y ganchos retentivos. Es el sistema más incómodo.</p>	<p>Prótesis adhesiva. Se pega al esmalte de los dientes vecinos. Suele ser provisional.</p>	<p>Puente fijo. Se apoya en los dientes vecinos limados.</p> <p>Era la opción más utilizada.</p>

1.12 DESVENTAJAS.

El implante dental requiere una inversión de dinero mayor que una dentadura removible o un puente fijo convencional, además requiere una inversión de tiempo que puede llevar de 3 a 9 meses desde que se inicia el tratamiento hasta que se finaliza, si se considera el tiempo que puede durar un implante, la inversión en tiempo es razonable. ⁽⁶⁾

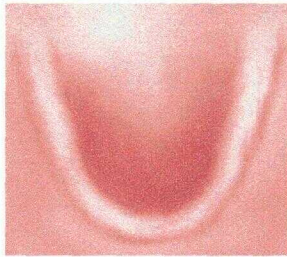
Como cualquier procedimiento de cirugía, los implantes dentales encierran riesgos de infección, ocasionalmente se puede perder alguno y necesite ser reemplazado. ⁽⁶⁾



1.13 INDICACIONES.

Antes de decidirse a realizar un implante dental hay que valorar el estado médico y psicológico del paciente, ya que se tiene que educar y motivar al paciente a que cuide él (los) implantes y la restauración protésica asociada, estas se dividen en dos grupos:

1. Pacientes edentulos totales:

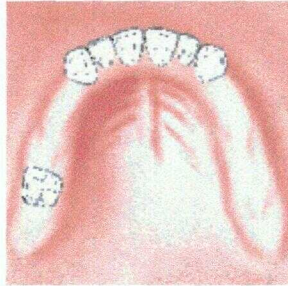


a) Pacientes con reborde alveolar residual; insuficiente para soportar una prótesis completa convencional.

b) Pacientes psicolábiles o con una marcada intolerancia psicológica a portar una prótesis removible.

c) Pacientes con defectos estructurales microscópicos de los tejidos orales, congénitos (paladar hendido), o adquiridos (cirugía resectiva tumoral).

2. Pacientes edentulos parciales; que muestren una intolerancia psicológica a las prótesis removibles o que opten por la comodidad de llevar una prótesis fija. ⁽⁶⁾



1.14 CONTRAINDICACIONES.

Incluyen alteraciones en el nivel de salud general del paciente o alteraciones de los tejidos que van a soportar los dispositivos. Se clasifican las contraindicaciones en tres grupos:

1.14.1 CONTRAINDICACIONES GENERALES.

a) *Contraindicaciones definitivas:*

- Cardiopatías graves; como valvulopatías, infartos, arritmias graves, por los riesgos infecciosos y quirúrgicos.
- Hemopatías; leucosis y coagulopatías permanentes. ⁽⁹⁾

- Neoplasias; ya que los tratamientos antineoplásicos generan inmunodepresión y los riesgos de infección postimplante es muy alto.
- Alteraciones estructurales permanentes del hueso de soporte; como displasia fibrosa y la enfermedad de paget.
- Atopía grave ; como shock anafiláctico. ⁽⁹⁾

b). *Contraindicaciones relativas:*

- Alcoholismo; los riesgos y dificultades operatorias son mayores, las condiciones higiénicas locales y las alteraciones de la mucosa oral son más frecuentes.
- Pacientes psiquiátricos; debido a su negligencia de colaboración y de cuidados buco dentales.
- Edad; antes de elegir entre la edad juvenil o avanzada se valorará las circunstancias generales ligados a la misma. ⁽⁹⁾

c) *Contraindicaciones temporales:*

- Embarazo.
- Psicopatía tratable.
- Enfermedades infecciosas sistémicas.
- Higiene defectuosa.
- Negligencia.

1.14.2 CONTRAINDICACIONES LOCALES.

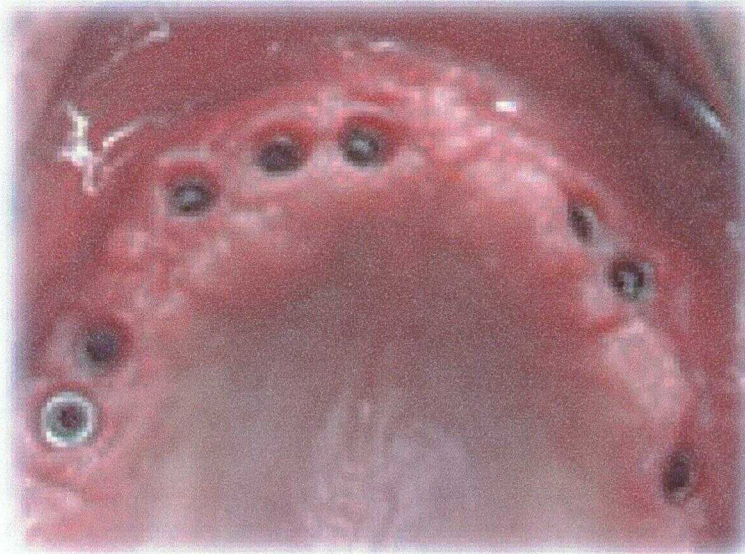
Contraindicaciones definitivas; como el cáncer de la esfera oro – facial y las lesiones precancerosas de la mucosa oral. ⁽⁹⁾

Contraindicaciones temporales; antes de colocar un implante se deben eliminar, los dientes incluidos, tratar los casos de patología periodontal y periapical que existan, eliminar quistes y restos dentarios, solucionar todas las alteraciones que pueda presentar la boca. ⁽⁹⁾

Contraindicaciones anatómicas; al colocar un implante se debe evitar lesionar elementos anatómicos importantes como senos para nasales y fosas nasales, nervios y vasos alvéolos dentarios susceptibles de generar una patología.

CAPITULO II.

IMPLANTES EN PACIENTES TOTALMENTE DESDENTADOS.



2.1 DEFINICION.

Es aquella restauración cuyo principal mecanismo de retención y soporte esta dado por la existencia de un numero variable de fijaciones intra óseas. ^(4,5)

2.2 OBJETIVOS.

Satisfacer las necesidades del paciente totalmente desdentado y proveerle de una adecuada función masticatoria, estética y seguridad en uno mismo y la colocación de una prótesis fija en un desdentado total. ^(4,5)

2.3 INDICACIONES.

Debe de existir suficiente hueso en cantidad y calidad para insertar fijaciones intra óseas. ^(4,5)

2.4 CONTRAINDICACIONES.

Estado general del paciente, irradiados, coagulopatias, diabetes incontrolada, insuficiente altura del hueso, grosor del hueso. ^(4,5)

2.5 CARACTERISTICAS CLINICAS.

- Prótesis fija implantosoportadaceramometalica; sobre los implantes, los resultados, estéticos apenas se diferencian de una rehabilitación sobre dientes naturales.

- Prótesis fija implanto soportada híbrida; cuando existe deficiencias de la cresta alveolar no se consigue un mimetismo natural por lo cual hay que añadir resina para crear la sensación de tejidos blandos y conseguir un resultado optimo.

- Prótesis semifija mucoimplantosoportada; una prótesis es una superestructura removible con mecanismo de retención que se fijan a una estructura fija sobre implantes también llamada sobre dentadura. ^(4,5)

2.6 INSTRUMENTAL.

1. Campo quirúrgico estéril.
2. Equipo de anestesia local o sedación según elección del paciente.
3. Bisturí y hoja del numero 15.
4. Elevadores de periostio.
5. Retractores de tejidos, (por ejemplo minnesota).

6. Equipo de inserción de implantes y aplicadores de irrigación de suero.
7. Fresas de preparación del alveolo a implantar.
8. Implantes dentales.
9. Porta agujas.
10. Suturas y gasas con suero.
11. Pilares de cicatrización, transepiteliales para la segunda fase quirúrgica (implantes de dos fases). ^(4,5)

2.7 DIAGNOSTICO Y TRATAMIENTO.

- Historia médica controlada.
- Cantidad y calidad de hueso adecuado.
- Espacio interoclusal suficiente, (plano oclusal antagonista, adecuado o corregible).
- Abertura oral suficiente o vamos a trabajar en sectores posteriores.
- Encerado de diagnóstico para la construcción de una guía quirúrgica.
- Pruebas radiológicas necesarias, (tomografías, c, RM).

Se proveerá al paciente de una prótesis provisional para aliviar la presión propia de la inflamación posquirúrgica, para obtener una adecuada posición se procede a hacer un correcto encerado previo sobre un modelo de estudio y reproducirlo en forma de férula quirúrgica, preferentemente aquellas que permitan

una buena estabilidad intra operatoria y un buen acceso para la irrigación de suero.

Bajo anestesia local se levanta un colgajo mucoperiostico amplio y extenso para tener acceso a toda la topografía ósea y los accidentes anatómicos presentes. ^(4,5)

2.8 VENTAJAS.

- Estabilidad total o mayor que la prótesis completa.
- Posibilidad de eliminar conectores mayores palatinos.
- Elimina las nauseas. ^(4,5)

2.9 DESVENTAJAS.

- Inversión inicial elevada.
- Puede generar ansiedad por el o los actos quirúrgicos.
- Período de tratamiento largo.
- Fase de laboratorio crítica para obtener un ajuste pasivo y evitar tensiones en los implantes. ^(4,5)

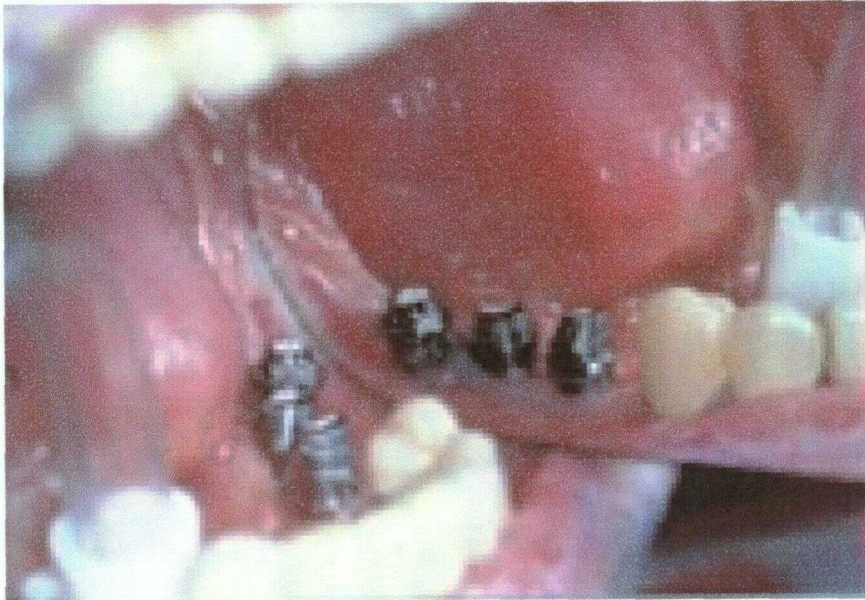2.10 INDICACIONES POSQUIRURGICAS.

Durante la primera hora se comprimirá la zona mordiendo gasas empapadas con suero estéril, administración de analgésicos y antiinflamatorios, medicación y aplicación de frió en la zona, una higiene eficaz y la aplicación de antisépticos tópicos como el gluconato de clorhexidina son imprescindibles, debe evitarse la prótesis provisional al menos por 15 días, se recomienda dieta semiblanda, la sobre carga de tejidos blandos que cubren las cabezas de los implantes, se deben realizar rebases mensuales con acondicionadores de tejidos de tipo viscogel o resinas blandas.

Se retiran suturas tras un periodo de 5-7 días. ^(4,5)

CAPITULO III.

IMPLANTES DENTALES EN PACIENTES PARCIALMENTE DESDENTADOS.



3.1 DEFINICION.

Sustitución de un área edentula sectorial por dientes soportados en implantes osteointegrados. ^(4,5)

3.2 OBJETIVOS.

Sustituir la ausencia de dientes por medio de la inserción de varias fijaciones y la restauración con una prótesis que sustituirá a varios dientes. ^(4,5)

3.3 INDICACIONES.

Ausencia de dientes como por ejemplo clase II, III y IV de Kennedy o en extremo libre clase I de Kennedy. ^(4,5)

3.4 CONTRAINDICACIONES.

Altura y grosor del hueso maxilar donde deben colocarse los implantes, alteraciones o anomalías óseas así como su consistencia. ^(4,5)

3.5 CARACTERÍSTICAS CLINICAS.

En caso de no existir suficiente hueso se tiene que plantear la posibilidad de aumentar la cantidad de hueso presente con injerto de hueso, primera elección o sustitutivos.

También es importante llevar a cabo un estudio previo del espacio interradicular, especialmente cuando existen clases II, III Y IV de Kennedy, ya que pueden converger las raíces de los dientes adyacentes y hacer más pequeño y a veces insuficiente el espacio para alojar el número de implantes deseados. ^(4,5)

1.6 INSTRUMENTAL.

1. Campo quirúrgico estéril.
2. Equipo de anestesia local o sedación según elección del paciente.
3. Bisturí y hoja del número 15.
4. Elevadores de periostio.
5. Retractores de tejidos, (por ejemplo minnesota).
6. Equipo de inserción de implantes y aplicadores de irrigación de suero.
7. Fresas de preparación del alveolo implantario.
8. Fresas de tallo largo o alargadores de fresas
9. Implantes dentales.
10. Suturas y gasas con suero.
11. Pilares de cicatrización para la segunda fase quirúrgica (implantes de dos fases). ^(4,5)

3.7 DIAGNOSTICO Y TRATAMIENTO.

Se debe confirmar el diagnóstico y la indicación con pruebas radiológicas para cada caso, por ejemplo las tomografías que son de alto valor diagnóstico, radiovisiografía alto valor diagnóstico con limitado o nula información de la anchura del comportamiento óseo. RM alto valor diagnóstico en los planos axial, coronal y sagital. ^(4,5)

Se le proveerá al paciente de una prótesis provisional adecuada para cada antes de la cirugía esta debe adaptarse después de la cirugía para aliviar la presión propia de la inflamación posquirúrgica, ya sea removible o por la presión de los ponticos. Se utilizaran férulas quirúrgicas siempre que se considere oportuno aunque puede prescindirse de ellas en el caso en que el cirujano utilice los dientes adyacentes como guía quirúrgica se recomienda utilizar los indicadores de dirección tras el primer fresado y llevar la mandíbula a relación céntrica para comprobar la correcta posición de los implantes, si esta no fuese adecuada podrá corregirse en el próximo fresado, las suturas efectúan de manera que se obtenga un cierre primario, pero sin crear tensión en el colgajo; si fuese necesario se practicaran incisiones liberadoras en la mucosa bucal, al menos se ejercerá diez minutos de presión sobre la herida.

3.8 VENTAJAS.

- Posibilidad de llevar prótesis fija en casos en que no podían hacerlo sin implantes.
- Mayor comodidad al evitar retenedores pocos estéticos.
- Evitar la lesión en los dientes sanos adyacentes ya sea por tallado o bien por apoyo de retenedores.
- Margen subgingival prefabricado; mayor adaptación entre los componentes de la restauración y menor riesgo de infección subgingival.
- No hay posibilidad de caries recurrentes subgingivales. ^(4,5)

3.9 DESVENTAJAS.

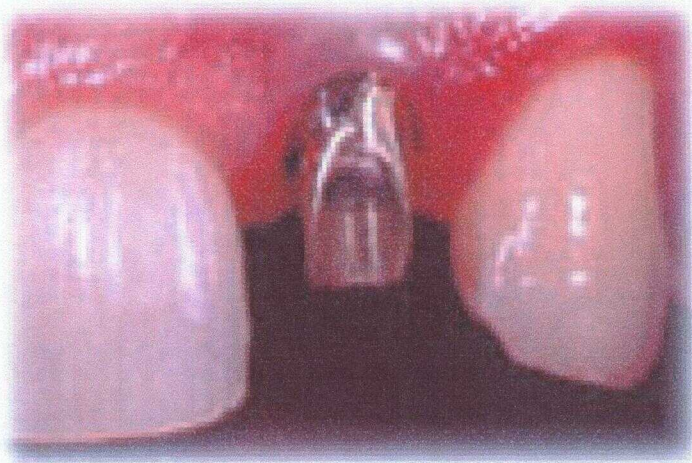- Tratamiento de más larga duración.
- Inversión inicial elevada.
- Puede generar mas ansiedad en el acto quirúrgico.
- Es necesario tener experiencia para obtener resultados óptimos. ^(4,5)

3.10 INDICACIONES POSQUIRURGICAS.

- Administración de analgésicos y antiinflamatorios, aplicación de frío en la zona.
- Una higiene eficaz y la aplicación de antisépticos tópicos como el gluconato de clorhexidina.
- Asegurarse de que la prótesis provisional no a presión sobre el área.
- Se recomienda dieta semiblanda, especialmente en casos en que la prótesis provisional sea removible.
- Se retiraran las suturas tras un periodo de 7-10 días. ^(4,5)

CAPITULO IV.

IMPLANTE DENTAL PARA UN SOLO DIENTE.



4.1 DEFINICION.

Un implante dentario es una sola fijación o apoyo intraoseo con su corona clínica artificial. ^(4,5)

4.2 OBJETIVOS.

Sustituir un solo diente mediante la inserción de una sola fijación y la restauración con una prótesis que representara a un solo diente. ^(4,5)

4.3 INDICACIONES.

- Fallo de una endodoncia.
- Traumatismo de un diente.
- Fracturas en dientes previamente restaurados.
- Caries dental no restaurable y que precisa extracción.
- Enfermedad periodontal localizada de mal pronostico para el diente.
- Es especialmente indicado para sustituir la falta de dientes unirradiculares para acomodarse mas el tratamiento a su raíz.
- En cualquier caso siempre debe de existir suficiente altura y anchura de hueso para recibir él implante con garantía. ^(4,5)

4.4 CONTRAINDICACIONES.

- Altura y grosor del hueso maxilar.
- Suficiente espacio interdental para la colocación del implante. ^(4,5)

4.5 CARACTERISTICAS CLINICAS.

Tiene que existir suficiente hueso para poder permitir la estabilidad primaria de la fijación y calidad, no halló o pueda eliminarse la infección en el tejido óseo. También se debe estudiar el espacio interradicular ya que puede converger las raíces de los dientes adyacentes y hacer más pequeño y a veces insuficiente el espacio para alojar un implante. ^(4,5)

4.6 INSTRUMENTAL.

- Campo quirúrgico estéril.
- Equipo de anestesia local o sedación según elección del paciente.
- Bisturí y hoja del número 15.
- Elevadores de periostio.
- Retractores de tejidos, (por ejemplo minnesota).
- Equipo de inserción de implantes y aplicadores de irrigación de suero.
- Fresas de preparación del alveolo implantario.
- Fresas de tallo largo o alargadores de fresas
- Implantes dentales.

- Suturas y gasas con suero.
- Pilares de cicatrización para la segunda fase quirúrgica (implantes de dos fases).^(4,5)

4.7 DIAGNOSTICO Y TRATAMIENTO.

Debe realizarse un buen diagnóstico con ayuda de radiografías como; tomografías, con alto valor diagnóstico, sobretodo en los planos axial, sagital, se proveerá al paciente de una prótesis provisional adecuada para cada caso debe adaptarse tras la cirugía para aliviar la presión que se ejerce en la inflamación.

Se tiene que procurar que la cabeza de la fijación coincida con el cingulo de la restauración en los dientes anteriores, las fresas y los trasportadores del material serán de tallos largos para evitar que las piezas de mano choquen con los dientes contiguos e impidan trabajar a la profundidad deseada. Existen 2 técnicas para evitar la pérdida o alteración de las papilas:

1. Evitar con las incisiones las papilas de los dientes naturales, con incisiones liberadoras verticales, el inconveniente pueden ser las cicatrices poco estéticas.
2. Practicar incisiones palatinas levantando el tejido en sentido bucal sin traumatismos.

3. Las suturas se realizan de manera que se obtengan un cierre primario, pero sin crear tensión con el colgajo, se ejercerá presión sobre la herida al menos durante 10 minutos. ^(4,5)

4.8 VENTAJAS.

- Evitar la lesión en los dientes sanos adyacentes ya sea por tallado o por apoyo de retenedores.
- Estética óptima si se controlan los tejidos blandos, se evitan retenedores poco estéticos.
- Margen gingival prefabricado; mayor adaptación entre los componentes de la restauración y menor riesgo de infección subgingival.
- No hay posibilidad de caries recurrentes subgingivales. ^(4,5)

4.9 DESVENTAJAS.

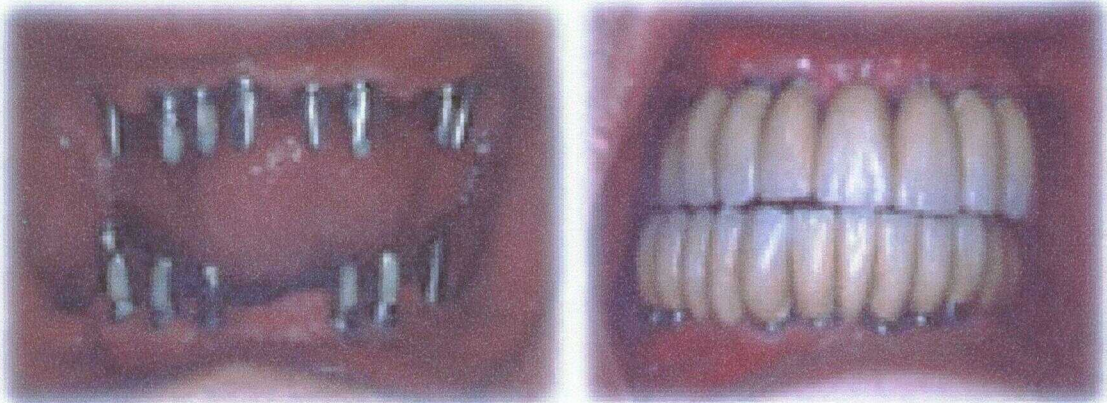
- Inversión inicial elevada.
- Puede generar más ansiedad en el acto quirúrgico.
- Fase de laboratorio crítica para obtener uniformidad con los dientes adyacentes.
- Es necesario tener experiencia para obtener resultados óptimos.
- El tiempo de osteointegración lo convierte en un tratamiento largo. ^(4,5)

4.10 INDICACIONES POSQUIRURGICAS.

- Administración de analgésicos y antiinflamatorios.
- Medicación y aplicación de frío en la zona.
- Una higiene eficaz y la aplicación de antisépticos tópicos como el gluconato de clorhexidina son imprescindibles.
- Asegurase que la prótesis provisional no ejerza presión sobre el área.
- Dieta semiblanda, especialmente en casos cuando la prótesis provisional sea removible.
- Se retiraran suturas en un período de 5-7 días. ^(4,5)

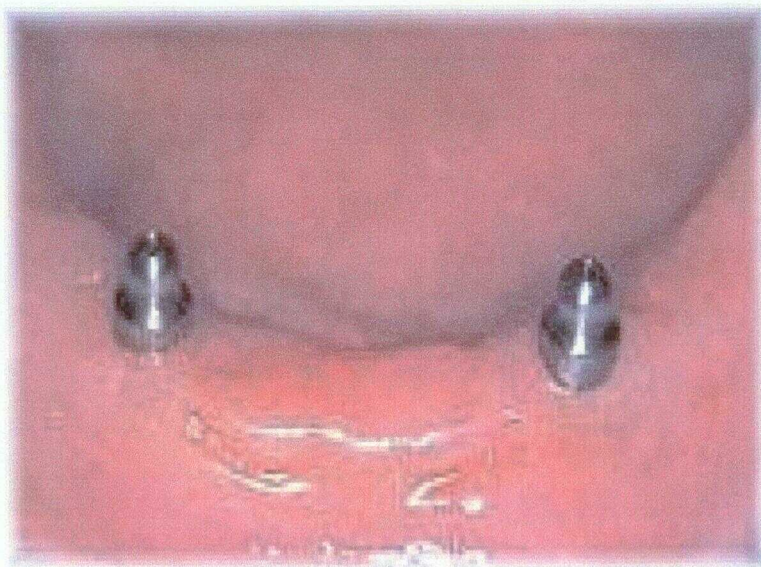
Los implantes pueden ser utilizados para resolver muchos casos clínicos, desde la reposición de una sola ó más piezas dentarias ausentes sin necesidad de desgastar los dientes vecinos para el uso de prótesis fijas corrientes.

Llegamos por fin a la más triste situación dental a la que puede llegar un ser humano. Es la pérdida total de sus dientes en los maxilares superior e inferior. Es quizás aquí donde los implantes exaltan el máximo de su importancia.



CAPITULO V.

COMPLICACIONES EN LOS IMPLANTES DENTALES.



5.1 EL SENO MAXILAR EN LA IMPLANTOLOGIA DENTAL.

5.1.2 DEFINICIÓN.

El seno maxilar es una estructura anatómica situada en el segundo tercio facial de la cara cuyo suelo forma parte de la tuberosidad del maxilar superior. La pérdida de premolares y molares implica una reabsorción ósea, que junto con senos muy neumatizados, acarrea una falta de hueso disponible para la colocación de implantes. Es una situación que observamos con frecuencia y nos damos cuenta como "estorba" el seno maxilar para el acto quirúrgico implantológico normal. ^(6,7,9)

Esta situación se intenta solucionar por diferentes técnicas quirúrgicas de abordaje al seno maxilar.

5.2 ANTECEDENTES HISTORICOS.

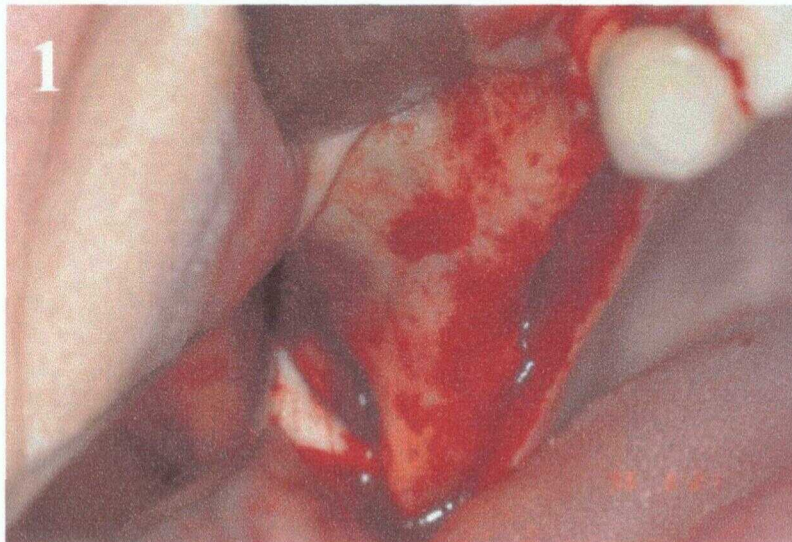
Es Tatum quien en 1977 describe por primera vez el acceso al seno maxilar con fines implantológicos, basándose en el abordaje que Cadwell y Luc describieron en el año 1918. Posteriormente, se describieron otras técnicas como Sinus Lift, Botola, fractura del suelo sinusal, con modificaciones y aportaciones de numerosos autores como Padrós, Calvo, Pieracini, Linkow, Anitua.

Un segundo problema a considerar es el tipo de implante a colocar en la técnica intrasinusal. Se describieron implantes tipo lámina con el objeto de aprovechar el hueso disponible en su extensión. Los resultados no han sido muy

favorables por la cantidad de fracasos detectados, más de un 30% al cabo de 5 años, y con un mal funcionamiento, dolor, movilidad, impotencia funcional a la masticación, infecciones de repetición (sinusitis), han sido motivo para abandonar estos implantes en la técnica del seno maxilar. ^(6,7)

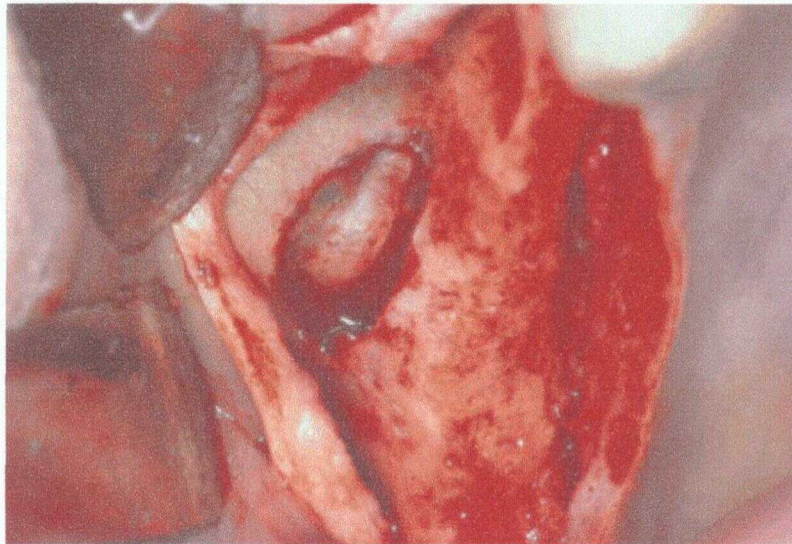
5.3 PROBLEMAS CON SENO MAXILAR.

Los problemas son sus técnicas quirúrgicas, el tipo de implantes a colocar, los biomateriales, las complicaciones con sus tratamientos y la técnica del coágulo como alternativa a situaciones de falta de hueso disponible a partir de los 4 mm.



El implante de elección van a ser tornillos, con el inconveniente que la profundidad de hueso disponible va a ser escasa y muchas veces casi nula, donde alojarlos en todo su recorrido. ^(6,7)

Para subsanar este problema se han empleado un sinfín de biomateriales para relleno sub-antral: hidroxiapatita, HTR, Bioss, hueso congelado, cuyos resultados ofrecen muchas dudas porque estos biomateriales no se transforman en hueso y tampoco se integran al hueso vivo en una totalidad que garantice la permanencia de los implantes.



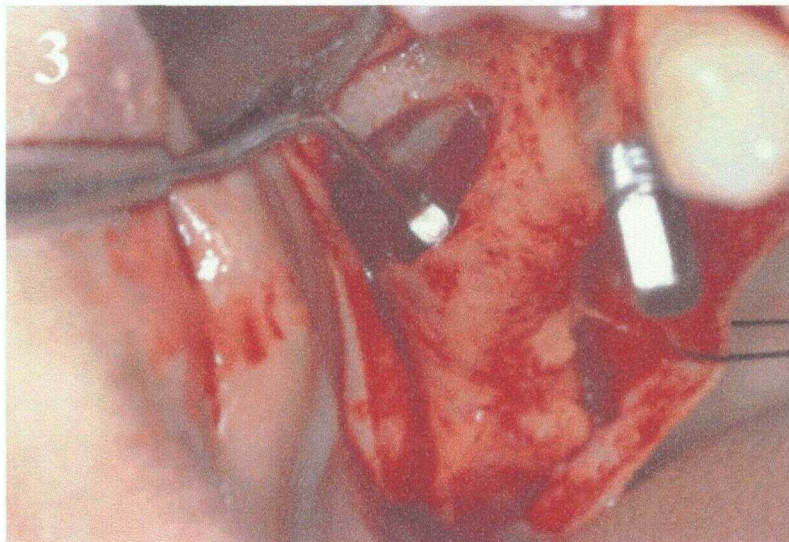
El mejor material de relleno es el propio hueso del paciente (hueso autólogo) sacado de otra región del organismo (sínfisis, tuberosidad, cresta ilíaca, olecranon).

El inconveniente que se ha detectado, en muchos casos se produce una reabsorción ósea del hueso injertado que hace que sea motivo de fracaso implantológico. Por otra parte, hay que considerar que los implantes intrasinales con espiras expuestas dentro del seno y sin recubrimiento óseo pueden ser objeto de fracaso, además hay que considerar que la transmisión de fuerzas de masticación se realizan a través de los arbotantes faciales óseos y en este caso a través de las paredes óseas del Complejo óseo maxilar-malar palatino, es decir, que los implantes que dentro del seno se alojan, por muy largos o anchos que sean, solamente trabajará la parte del implante que este rodeada por hueso.

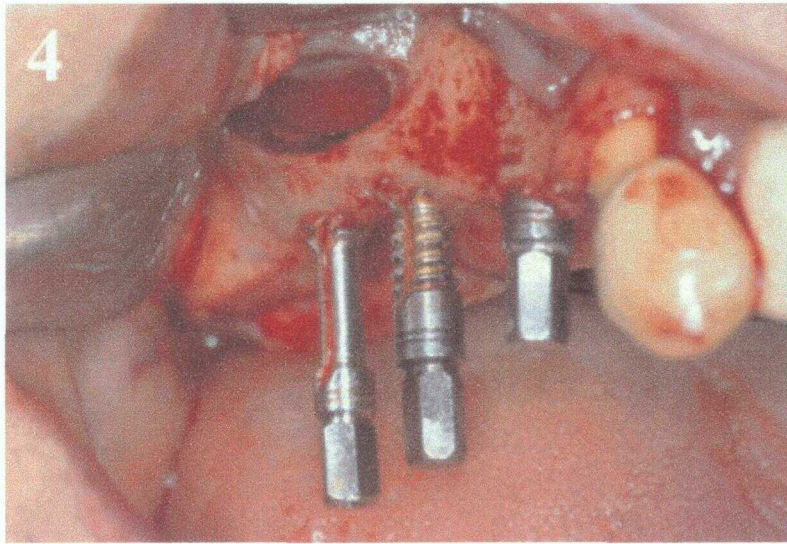
5.4 TECNICAS QUIRURGICAS CON POSIBILIDAD DE COMPLICACIONES.

5.4.1 ROTURA DE LA MEMBRANA SINUSAL DE SCHNEIDER:

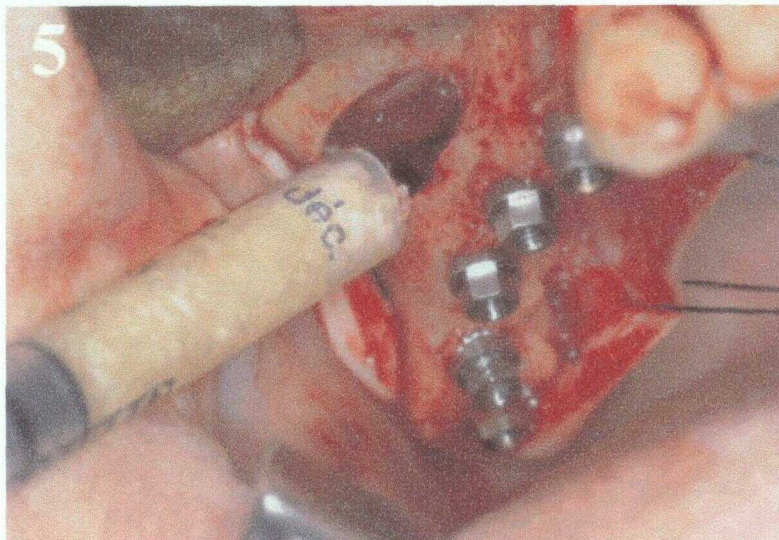
La perforación de la membrana sinusal (a pesar de que muchos profesionales no le dan importancia), si que puede acarrear problemas, porque si la membrana sinusal interrumpe su función ciliar de drenaje del seno, la infección va a estar asegurada por el estancamiento de secreciones, por tanto es necesario establecer un tratamiento.



Cuando la perforación es pequeña (2-3 mm.) La protección con una membrana de colágeno va a ser suficiente, siempre y cuando la membrana esté flácida y la lámina de colágeno la utilicemos a modo de parche con una buena extensión (8-10 mm.), con el objeto que quede bien pegada a la membrana, el colágeno, ya que sabemos que la membrana sinusal va a tener un movimiento en cada inspiración que realice el paciente con el peligro que se desprenda el colágeno y que la perforación se quede sin protección. ^(6,7,9)

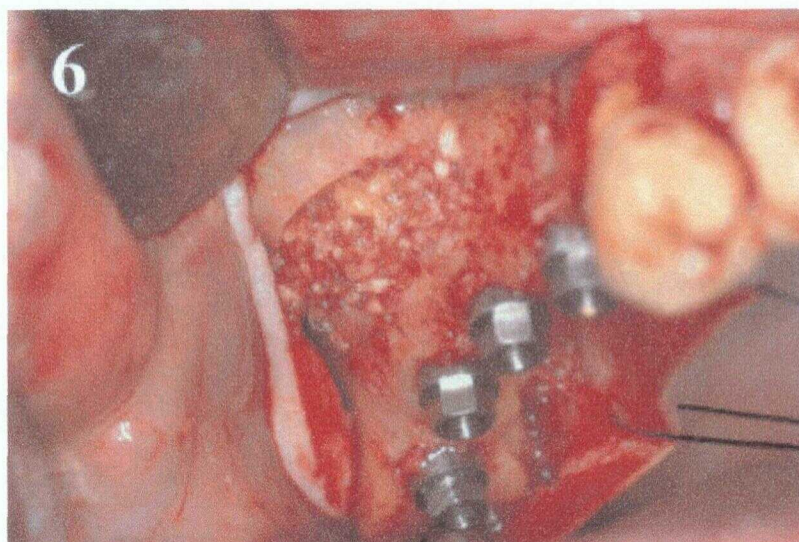


Como segunda alternativa tenemos la sutura de la membrana con hilos finos (Vicril 5/0) y con una protección de colágeno reabsorbible tanto si la rotura es pequeña como grande.



Si la rotura es grande, es recomendable no realizar en el mismo tiempo la cirugía implantológica. La diferimos 1-2 meses y obtendremos la seguridad de una reparación biológica sin riesgos futuros.

5.4.2 INFECCIONES (SINUSITIS).

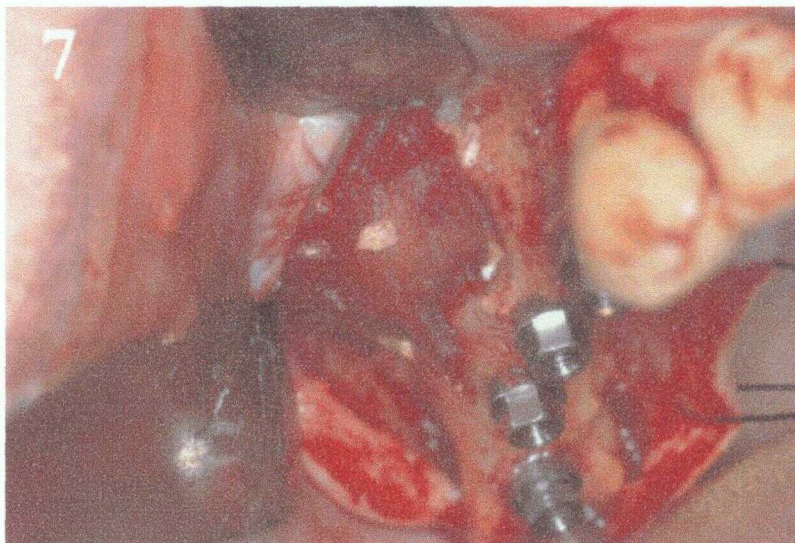


Es la complicación más frecuente de la cirugía intrasinusal. Unas veces producida por la rotura de la membrana de Schneider (decúbitos de los implantes, rotura en el acto quirúrgico, contaminación de los biomateriales, quistes mucosos), es decir, que en un tanto por ciento muy elevado es de producción iatrogénica y otras veces por otros motivos. Ante esta situación se debe actuar sobre el origen, la antibioterapia y el empleo de aerosoles es suficiente terapéutica para solventar el problema. Cuando la sinusitis se hace crónica el tratamiento varía ya que incluso es necesario el empleo de técnicas quirúrgicas apropiadas.

5.4.3 LA COMUNICACION ORO - SINUSAL.

Es una complicación rebelde y difícil de tratar, y son necesarias técnicas quirúrgicas especiales para lograr el cierre mucoso del orificio comunicante.

El intento de cierre con unos puntos de sutura es inútil por la recidiva que ocurre al abrirse la sutura por la diferencia de presión a la que el seno trabaja (presión negativa) y a la externa (presión positiva).^(6,7)



En este caso se coloca una membrana de titanio en el orificio óseo de la comunicación y suturando el colgado por encima. Tiene el inconveniente que en un segundo tiempo hay que retirar la membrana de titanio. También, este momento nos sirve para observar el cierre osteomucoso de la comunicación oro-sinusal.

5.5 TECNICA DEL COAGULO.

1. Decorticar.
2. Perforar.
3. Rellenar.
4. Mantener.

5.5.1 DECORTICAR, PERFORAR, SANGRADO.

El hueso autólogo ideal ha de ser extraído de otra región del organismo soportando una intervención quirúrgica, es decir, que el paciente que desea colocarse una prótesis deberá sufrir dos intervenciones y siempre pensando que todo funcione, pues nos exponemos a que ese hueso autólogo se necrose, infecte o se reabsorba, con lo cual, el daño a reparar es grande.

La producción de un sangrado y un colgajo aplicando las técnicas de regeneración ósea, van a ser fundamento de la técnica. ^(6,7)

RELLENAR.

- hueso Liofilizado.
- colágeno.

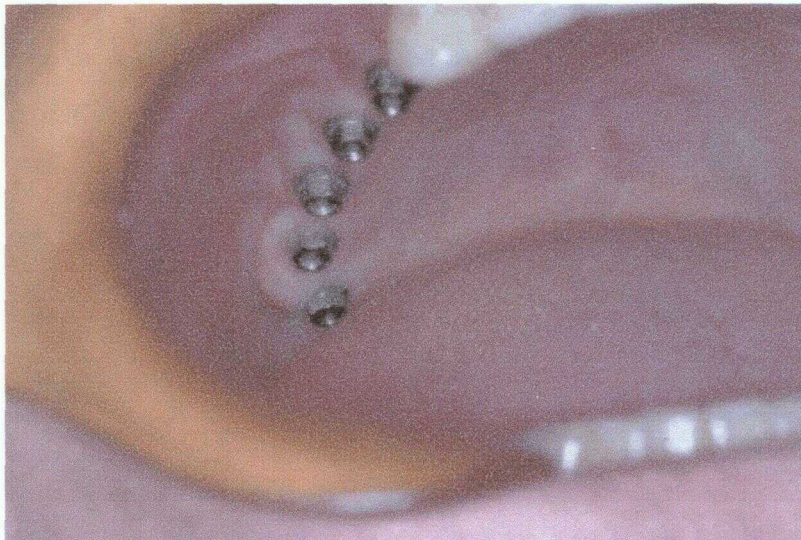Se práctica un abordaje al seno maxilar tipo Cadwell-Luc. Una vez rechazada la mucosa sinusal, se protege con una lámina de colágeno, y por medio de cucharillas curvas se rasca el suelo del seno para provocar un sangrado. En ocasiones, debido a la dureza del hueso, se decortica con fresa de acero (es una maniobra un poco difícil, sobre todo si la ventana de acceso al seno esta alta). Sé continua haciendo pequeñas y múltiples perforaciones, con fresa de acero redonda y fina, desde la cortical externa a la interna. Se colocan los implantes, se procura que sean el número máximo posible y con una longitud pequeña (de 2-3 mm.), por encima de la cresta interior del seno. Todo ello se rellena de hueso desmineralizado y se recubre con una lámina de colágeno, es decir, se sostiene el coágulo sanguíneo interno con el hueso desmineralizado y la lámina de colágeno.

5.5.2 FORMACION DE COAGULO Y NEOFORMACION OSEA.

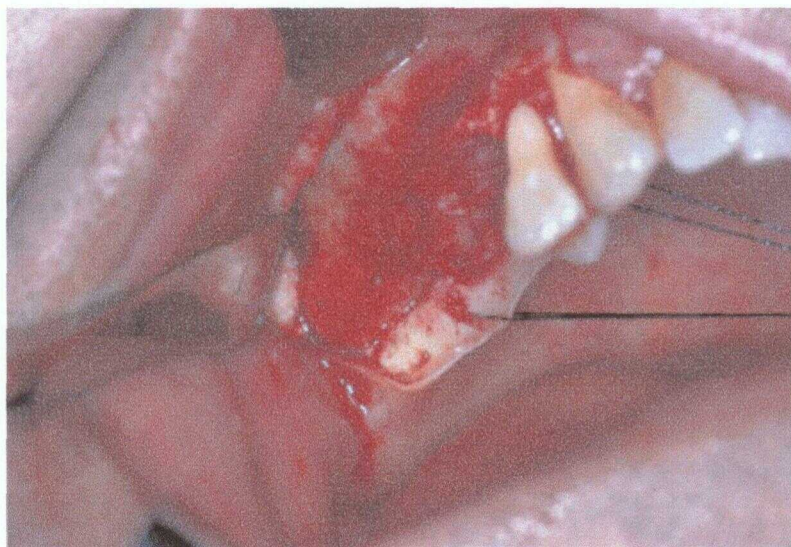
La parte externa se puede optar por recubrir con colágeno de protección o si es necesario recurrir a una membrana de titanio para regeneración ósea vertical. La sutura es la habitual y el período de osteointegración es de 4 meses.

Esta técnica, denominada "Técnica del coágulo", se emplea cuando el hueso disponible del maxilar tiene un espesor mínimo de 4 mm. más la suma de regeneración interna y externa obtenemos la colocación de implantes de 8 a 10 mm. con un número máximo posible de 5-6 implantes, para que la distribución de fuerzas de masticación sean más proporcionadamente repartidas. ^(6,7)

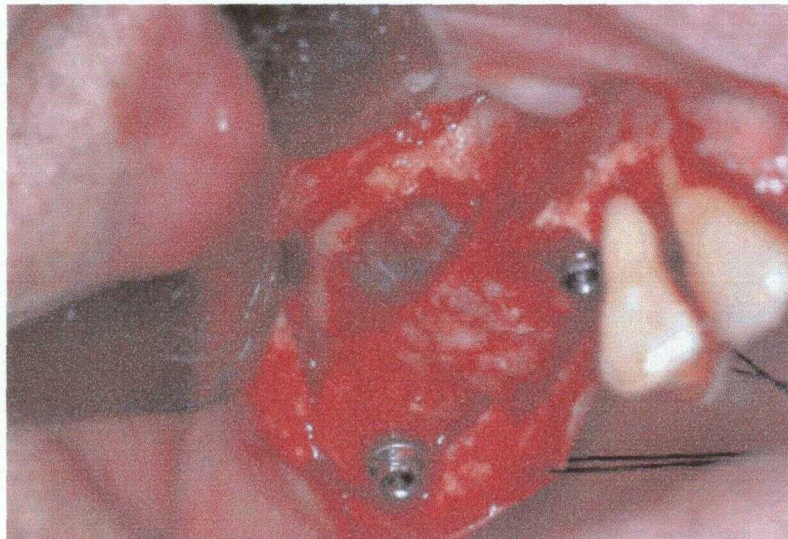
En todos los casos, donde el hueso disponible es menor, el injerto de hueso autólogo, puede ser la alternativa.



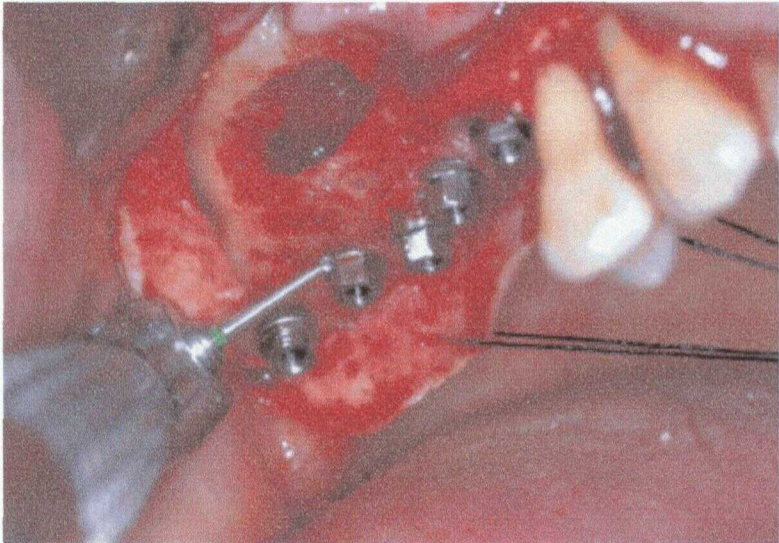
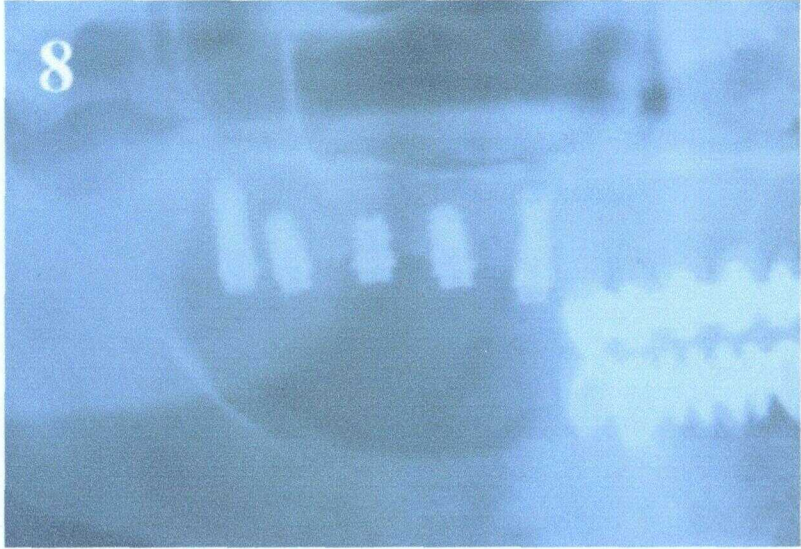
Esquemáticamente, la "técnica del coágulo" consta de 4 apartados. Se procede a decorticar y perforar el hueso con el objeto de conseguir un sangrado óseo. Se rellena la parte subantral del seno con hueso desmineralizado hasta enterrar totalmente los implantes y todo ello se tapiza con una membrana de colágeno con el objeto de mantener el conjunto hueso desmineralizado-sangre, es decir, el coágulo será de una neoformación ósea.

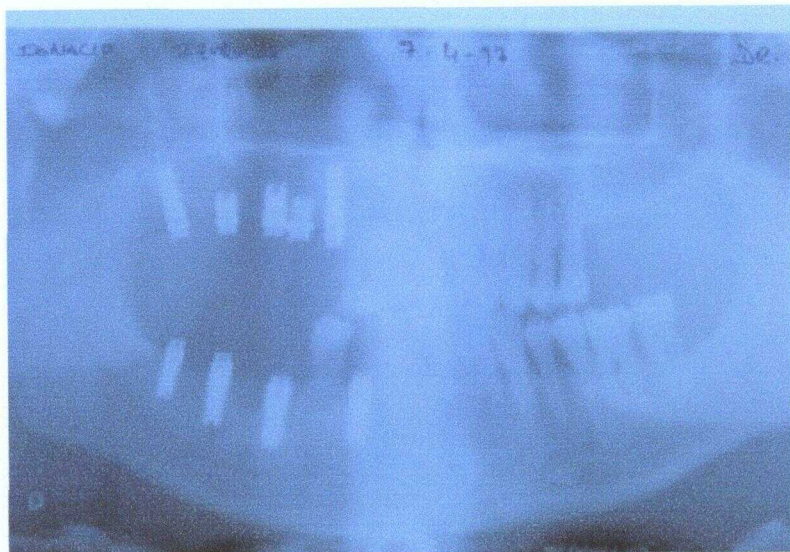
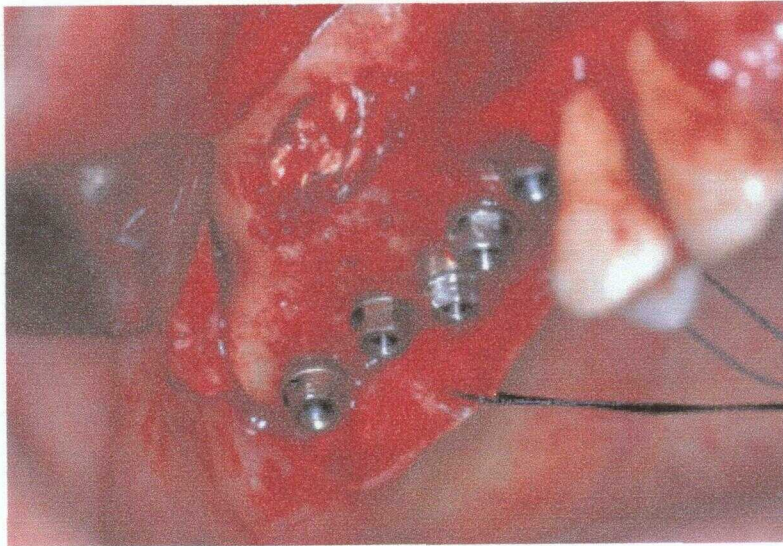


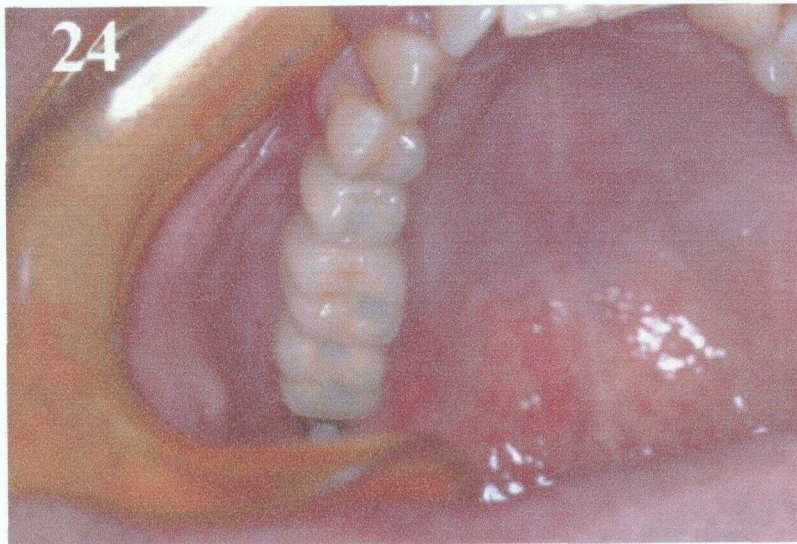
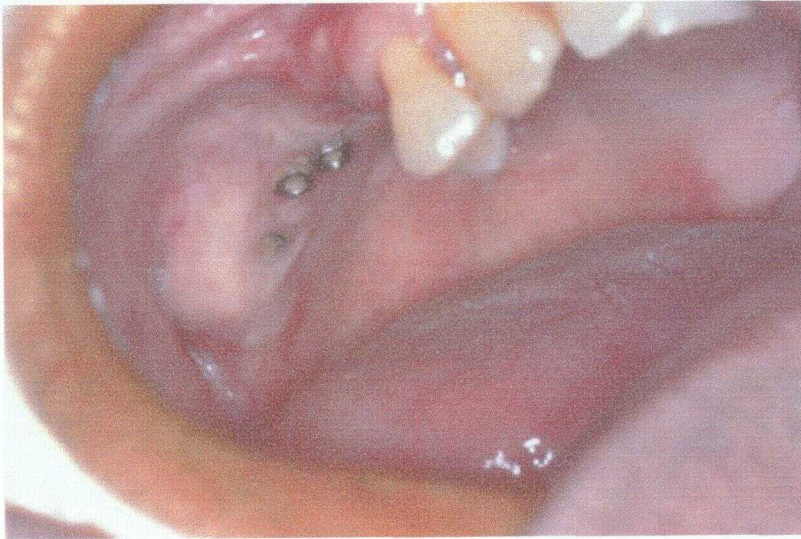En un segundo caso, la técnica va ser la misma con alguna variante; el abordaje al seno es tipo Cadwell-Lud, extirpando la ventana ósea que se tritura y se mezcla con el hueso desmineralizado para el relleno subantral. Con una fresa redonda, se perfora la cortical externa con la interna del seno para favorecer el sangrado y el relleno realizado en el seno así como el relleno de colágeno intrasinusal. La pared vestibular extirpada en el acceso al seno se cubre con otra membrana de colágeno, con el fin de que las partes blandas no penetren en el citado seno.



se realiza una valoración radiológica y posteriormente a los 4 meses con la mucosa, implantes y hueso neoformado para poder tomar impresiones y realizar la prótesis.

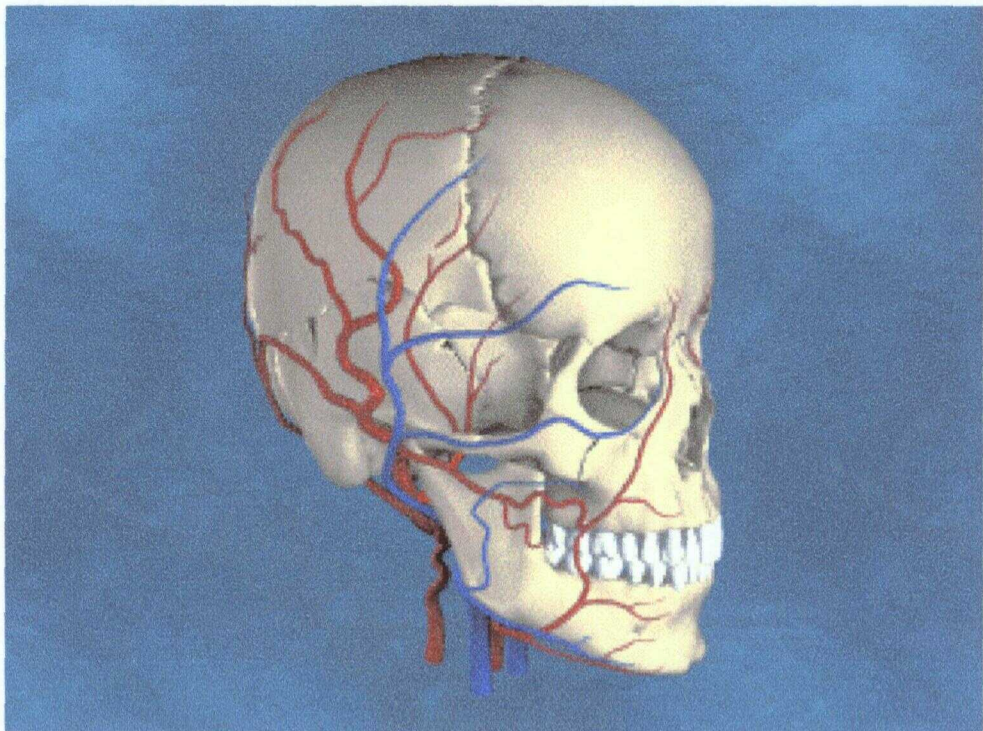






CAPITULO VI.

DAÑO NEURAL.



6.1 DEFINICION.

Uno de los mayores problemas que tiene la Implantología es el riesgo de lesión a alguna estructura nerviosa durante las incisiones, el decolamiento, el fresado o la instalación del propio Implante. Todo aquel que se aventure en la práctica implantologica, tiene la obligación de un profundo conocimiento anatómico de las zonas a abordar quirúrgicamente y de tomar todas las precauciones para evitar riesgos innecesarios. Se debe conocer también la fisiología y la fisiopatología de los órganos involucrados.

Es importantísimo capacitarse para evaluar posibles daños neurales a efectos de saber (y esto es capital) cuando es el momento de intervenir en un tratamiento o más importante aún, cuando es el momento de derivarlo.

Así mismo debemos informar holgadamente al paciente respecto a los riesgos implicados en los procedimientos.

6.2 COMPLICACIONES.

El trauma, la compresión y el estiramiento de las estructuras nerviosas pueden provocar la sección parcial o total de uno o varios fascículos nerviosos.

La propia anestesia al nervio puede producir hemorragia y posterior hematoma y por consiguiente una parestesia, que es reversible, y remite en 2 o 3 semanas. Incluso la misma aguja puede desgarrar un vaso y producir la misma parestesia. ⁽⁸⁾

Al decolar y separar un colgajo se puede producir un estiramiento, el cual puede causar un daño tan grave como la sección total; sucede por estenosis del neurolema o vaina de Schwann por lo que sobreviene la Necrosis.

Roscando un implante sobre la cortical del dentario (la cual no siempre existe o es clara) algunas esquirlas óseas pueden lesionar el nervio.

El daño neural puede ser:

6.2.1 NEUROPRAXIA:

Generalmente reversible y dura aproximadamente 1 mes. Su causa más común es la colisión y a veces retirando el elemento agresivo se descomprime el nervio y todo remite a 0.

6.2.2 AXONOTMESIS:

Es de mayor gravedad y aquí algunos fascículos son dañados por lo que los axones son lesionados y entonces el tiempo de recuperación será mucho mayor. Los primeros síntomas de recuperación no aparecen antes de las 6 u 8 semanas y a veces pueden quedar secuelas como por ejemplo: parestesias dolorosas temporales. ⁽⁸⁾

6.2.3 NEUROTOMESIS:

Posee 2 causas; estiramiento sostenido entonces habrá estenosis de vasos del neurolema y/o necrosis del axón, (que es de difícil recuperación). La otra causa es la sección parcial o total.

A la sección le sigue una respuesta metabólica en el cuerpo de la célula nerviosa para tender a la reparación es decir que luego de 48 horas comienza un crecimiento regenerativo del Axón seccionado; también hay una respuesta en el extremo distal del nervio.

En la mayoría de los casos de Axonotmesis, se debe intervenir quirúrgicamente para reparar el daño. Los Nervios involucrados son:

6.3 NERVIO LINGUAL.

Transcurre aproximadamente paralelo al Dentario Inferior y puede ser lesionado por el colgajo y sus lesiones son catastróficas dando insensibilidad lingual, descontrol de la secreción salival (cuerda del tímpano).

6.4 NERVIO DENTARIO INFERIOR.

Transcurre por el canal mandibular, y debido a sus paredes rígidas no se tiene interposición de tejido conectivo por lo que es una situación ideal para la reparación. ⁽⁸⁾

6.5 NERVIO MENTONIANO.

La incisión también amenaza al mentoniano. Un gran edema en la zona del mentoniano puede en ciertos casos originar alteraciones de la sensibilidad.

Síndrome de Vincent D'Argent; son parestesias del labio inferior por ruptura o compresión del Mentoniano.

6.6 PREVENCIÓN.

Básicamente se debe comenzar por un buen examen radiográfico para una elección adecuada del lugar a implantar (a veces no se tiene elección posible) y del tamaño del Implante. Para ello es suficiente, al menos en la gran mayoría de los casos, una Radiografía panorámica del tipo de la Ortopantomografía. Si bien con una TC logramos mayor exactitud en las mediciones consideramos que son pocos los casos en que son estrictamente necesarias, si bien siempre son útiles. ⁽⁸⁾

Cuando el estudio radiográfico deja dudas y si sé esta hablando del Nervio Mentoniano, se decola el colgajo hasta visualizar el paquete mentoniano y así se identifica clínicamente para poder evitarlo; sin embargo nunca se debe olvidar que el dentario inferior previo a su salida por el agujero mentoniano, tiene estadísticamente en una altísima frecuencia, una prolongación anterior o mesial de hasta 1cm antes de curvarse y volver hacia distal hasta emerger por el agujero. ⁽⁸⁾

La prevención entonces se hace por un buen diagnóstico, buen manejo de tejidos blandos y buen manejo óseo.

Al implantar en zona del canal mandibular hacer en lo posible anestesia infiltrativa y roscar hasta que aparezca sensibilidad. Desde el segundo molar hacia delante, el dentario se ubica hacia vestibular. Esta referencia espacial, en cuanto a la ubicación lingual o vestibular del dentario es muy útil, y se puede aprovechar sobre todo cuando el implante que vamos a instalar es de diámetro pequeño (y la mandíbula es ancha) y más aún cuando pensamos instalar un Implante endoóseo pero del tipo Lámina u hoja. Cuidar mucho las incisiones sobre todo cuando el dentario cabalga sobre el reborde o cuando el Mentoniano emerge a nivel o casi a nivel del reborde. ⁽⁸⁾

El daño neural casi siempre se produce por las fresas y rara vez por el implante. La zona de mayor riesgo para el Lingual es a nivel del segundo molar. Así entonces, cuando se hace un colgajo lingual en la zona de molares inferiores, se debemos proteger celosamente este colgajo para evitar daños en el Lingual. ⁽⁸⁾

6.7 TECNICAS DE MANIPULACION NEURAL:

Siempre que se vaya a instalar un implante y no se tenga el suficiente hueso como para obtener una estabilización primaria (requisito y garantía para la osteointegración), se puede recurrir a estas técnicas. Que son básicamente dos. ⁽⁸⁾

6.7.1 TRANSPOSICION DEL DENTARIO INFERIOR.

El reposicionamiento o transposición del dentario se realiza bajo anestesia general para una inmovilización perfecta. Se abrirá una ventana ósea vestibular hasta exponer claramente el paquete vasculo nervioso y luego con delicadas cintas, la asistente del cirujano mantendrá el paquete vestibularizado, traccionando suavemente hasta la instalación del Implante, el cual perfectamente podrá (para mayor seguridad) llegar hasta la basal del maxilar. ⁽⁸⁾

Previo al reposicionamiento del dentario interponemos hueso liofilizado (o de preferencia autógena) y una membrana reabsorbible para dar tiempo a que el organismo genere una capa ósea entre el Implante y el nervio; entre otras cosas esto asegurará que el Implante metálico no trasmite los cambios de temperatura directamente desde el medio bucal al Nervio. ⁽⁸⁾

6.7.1 DISTALAMIENTO DEL PAQUETE MENTONIANO.

En éste caso, si se trabaja con precaución se puede ganar hasta 15 mm hacia distal en área de trabajo aprovechable, y así (nos referimos a desdentados completos) tener un resultado protético significativamente superior. ⁽⁸⁾

Se realiza separando muy sutilmente y con un instrumento como el paquete basculo nervioso hacia mesial de manera que, con una pequeña fresa redonda y a muy baja velocidad, se vaya extendiendo el foramen mentoniano hacia distal y así progresivamente el paquete se va soltando y distalizando. Se debe cuidar aquí la dirección de giro del contra ángulo a efectos de que la fresa no escape hacia mesial y se lesione el nervio. ⁽⁸⁾

Si se hace todo correctamente, se tendrá una parestesia ligera desde unos pocos días hasta 3 o 4 semanas, pero con la seguridad absoluta de la reversibilidad. ⁽⁸⁾

En ambas técnicas se debe ser demasiado cuidadoso con la manipulación del nervio, evitando su estiramiento cuyos resultados suelen ser tan o más catastróficos que frente a una incisión o sección del mismo.

6.8 SIGNOS Y SINTOMAS.

La respuesta dolorosa varía y evoluciona. Tras una infección en la zona de la intervención la aparición gradual de alteraciones de la sensibilidad sugiere la posibilidad de una Osteomielitis incipiente. ⁽⁸⁾

La hiperestesia, parestesia o anestesia pueden aparecer una vez que el implante lleva un largo período instalado y requiere un diagnóstico radiológico para saber si es que el implante se ha hundido, o si algún proceso osteítico ha ejercido presión sobre el contenido del canal mandibular, por ejemplo. Hoy el tratamiento no es solo contemplativo; la microneurocirujía da un porcentaje bastante alto de éxitos por lo que se debe evaluar si el daño será o no reversible ya que si no lo es no se debe perder más tiempo y enviar al paciente al neurocirujano. El test de sensibilidad usadas son el mapeo anestésico, frío, calor y otros. ⁽⁸⁾

Es importante entonces el control de todos los signos y síntomas así como el mapeo anestésico o parestésico. La región casi siempre afectada es la piel del mentón, labio y mucosa del labio. ⁽⁸⁾

Se aprecian según los casos, dolor, ardor, salivación incontrolada, palpitación de lengua y labios durante la masticación, dificultad al afeitarse, al besar, al tragar y al fumar. ⁽⁸⁾

6.9 PRONOSTICO.

Pasados los 3 meses si no hay cambios es grave. Así y todo existe casos que se recuperan a los 6 e incluso a los 12 meses.

Como norma general, para el Dentario no esperar más de 6 meses (aquí la regeneración espontánea es bastante común debido a sus condiciones ideales por lo que esperamos estos 6 meses mencionados).

Para el Lingual no esperar más de 2 meses (el nervio lingual es de muy difícil regeneración espontánea por lo que esperamos mucho menos).

El pronóstico de una lesión sobre el mentoniano es tan malo como para el Lingual por ausencia de condiciones ideales para la regeneración.

6.10 TRATAMIENTO.

1. La descompresión, (neurolysis).
2. Neurrafia o sutura de los cabos, se recomienda entre los 3 y 6 meses, no más.
3. Injertos autólogos.

La sensibilidad a la presión sobre el Implante sugiere un contacto directo entre implante y nervio subyacente por lo que se debe extraer el implante. Cuando examinamos que el daño fue debido al fresado y no al Implante en sí (es lo más habitual), retirar el implante no es la solución así que se decide intervenir, se puede hacer una ventana ósea que permita una buena visualización del nervio y tratamos de eliminar cualquier tejido fibrótico que pueda estar transmitiendo presión a los fascículos nerviosos. ⁽⁸⁾

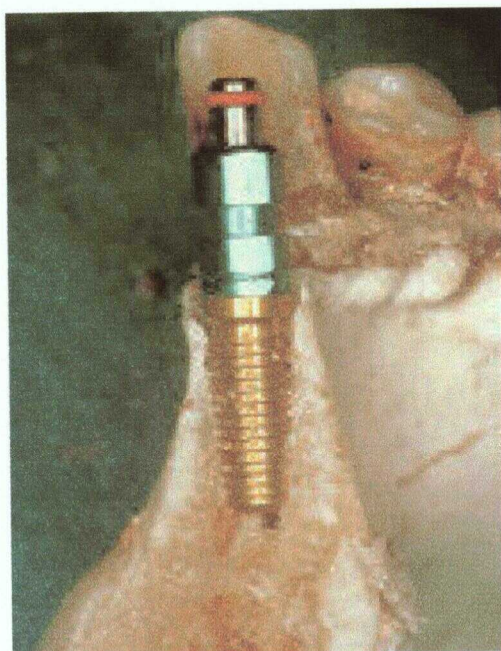
Si el implante está integrado pero se constata que es el causante de los síntomas, se puede eventualmente (y existen varios éxitos reportados al respecto) hacer la cirugía periapical o "Apicectomía" de ese implante.

Las parestesias si son tolerables , mejor no tratarlas ya que si no tenemos un riesgo de anestesia total. Sin embargo también es válido que:

La sensación de quemazón, dolor y anestesia nos indica que el nervio no ha sido seccionado totalmente, pero habla de lesiones casi siempre irreversibles por lo que no debemos ser muy contemplativos en estos casos, sobre todo cuando se trata de parestesias dolorosas. ⁽⁸⁾

CAPITULO VII.

HUESO.



7.1 DEFINICION.

Es un tejido duro calcificado formado desde un cartílago que compone los huesos del esqueleto del cuerpo.

El hueso que recibe el implante debe poseer, condiciones ideales, una buena vascularización y una adecuada resistencia mecánica, normalmente el maxilar superior cumple los requisitos, posteriormente el maxilar inferior.

7.2 TIPOS DE HUESO.

Puede ser clasificado en 4 grupos de acuerdo a su densidad:

- Hueso compacto denso.
- Hueso poroso compacto.
- Hueso trabecular grueso.
- Hueso trabecular delgado.

Hueso compacto denso (D1); compuesto de casi todo de hueso cortical., encontrado en la parte anterior mandibular; correspondiendo al hueso basal de la sínfisis. Soporta grandes cargas por su matriz altamente mineralizada, que al ser perforada es dura.

Hueso compacto poroso y trabecular grueso (D2); esta es la segunda calidad de hueso que se encuentra en mandíbulas edentulas, encontrando en la mandíbula posterior y algunas veces en la maxila anterior.

Hueso compacto poroso trabeculado fino (D3); encontrado en la maxila anterior. Este hueso es más delicado de manejar que el D1 y D2, su habilidad para soportar cargas es mucho menor. ^(12,14)

Hueso trabeculado fino (D4); es encontrado principalmente en la tuberosidad del maxilar.

7.3 REDUCCION DEL PROCESO ALVEOLAR EN FILO DE CUCHILLO.

La atrofia alveolar Intensa del reborde inferior y a veces del reborde superior produce crestas alveolares residuales agudas que literalmente cortan el muco periostio desde la profundidad de la superficie cada vez que se ejerce presión sobre la zona. El uso de prótesis se torna doloroso; el dolor se alivia al quitar la prótesis, pero la presión digital sobre la zona sensible desencadena nuevo dolor.

En la radiografía se detectan delicados osteofitos que sobresalen en la cresta del reborde, estos minúsculos osteofitos y bordes filosos de hueso se alisan con gubias, alicates y limas para hueso, proporcionando alivio y permitiendo al paciente que use la prótesis con comodidad. ^(12,14)

7.4 TECNICA.

Se realiza una incisión horizontal en la encía, inmediatamente por apical a la cresta alveolar, con una incisión liberadora pequeña a cada extremo, los colgajos vestibular, se rechazan lo suficiente como para exponer el hueso afilado de la cresta, con una gubia de corte lateral se pueden eliminar todos los bordes rugosos o filosos y las prominencias. Después se alisa el reborde con una lima para hueso, hay que tener cuidado en evitar la eliminación de cantidades exageradas de hueso.

La incisión se cierra sin tensión mediante suturas individuales, con la precaución de no disminuir la profundidad del surco vestibular. El borde alveolar atrófico se halla cubierto por una franja delgada de tejido gingival la "cicatriz gingival". Es importante conservar esta franja para soporte de la prótesis. El paquete vasculonervioso mentoniano emerge del agujero mentoniano y por lo general se encuentra en campo quirúrgico. ^(12,14)

7.5 REDUCCION DE LA TUBEROSIDAD.

Una tuberosidad agrandada se puede producir por dos causas, independientes asociadas. Una es la hiperplasia fibrosa submucosa y la hipertrofia ósea tuberositaria, en los dos tipos se pueden hacer dos incisiones elípticas profundizadas de manera convergente hasta el hueso, se reseca un fragmento cuneiforme de encía y de tejido fibrotico.

Enseguida se reduce el espesor de los colgajos vestibular y palatino, practicando incisiones en el tejido conectivo paralelas al epitelio superficial, se practica una reducción ósea en aquellos en los que exista una hipertrofia tuberositaria, dos o tres semanas después pueden tomarse impresiones para la construcción de prótesis definitiva. (12,14)

7.6 REDUCCION DE LA CRESTA MILOHIOIDEA Y CRESTA ALVEOLAR LINGUAL.

La atrofia alveolar pronunciada a veces se acentúa la línea milohioidea y la línea oblicua externa se hallan en los puntos mas altos de la mandibula atrofica, por que el proceso alveolar se ha reducido a un surco por efecto de la reabsorción, hay que reducir la línea milohioidea toda vez que el reborde se halle al mismo nivel o a nivel mas alto que el proceso alveolar. Frecuentemente el mucoperiostico lingual que cubre la línea milohioidea se traumatiza, se ulcera y no cicatriza. (12,14)

CONCLUSION.

A pesar que todas las técnicas y avances que van surgiendo con el paso del tiempo los implantes dentales brindan confort y aportan mas confianza a los pacientes para sonreír, comer, hablar, etc., no es para todos. El paciente ideal debe tener un buen estado de salud y hueso adecuado en principio, para poder soportar él implante. Igualmente es importante para el paciente el "compromiso a una higiene oral muy buena y una revisión periódica. Para tal decisión es necesario un examen bucal a fondo, se hará una historia clínica personal, con un examen profundo del hueso remanente, controlando la oclusión, radiografías, modelos de su boca para su estudio y planeo de posible tratamiento.

Con este texto se pretende hacer razonar a cada cirujano dentista así como los estudiantes de la carrera de odontología para que les enseñen a sus pacientes la prevención ante todo e informarles las nuevas técnicas que han estado saliendo en el pleno siglo XXI.

BIBLIOGRAFIA.

1. J.J CAMBRA. "*Manual de cirugía periapical y de colocación de implantes*". Mosby.1996. 100-132.

2. [http:// www.dentalgb.com/index2htm](http://www.dentalgb.com/index2htm).

3. WINKELMAN Roberto; Orth Gabriel. "*Implantes dentales técnicas básicas y avanzadas de laboratorio*". Espax, S.A. 1994.

4. <http://Dentalw.com/paper/implante/index.htm>

5. LOPEZ Arranz J.S. "*Cirugía oral*". Interamericana.1991. 460-487.

6. <http://www.implantdentalcenter.com>

7. ORDUÑA Díaz Yanet; Meruvia pastor Miguel. "*Los cuales y porque de los implantes en Puebla*".

8. <http://absystems.com/implante.htm>

9. LASKIN Daniel. "*Cirugía bucal y maxilofacial*". Panamericana. 1987.365-419.

10. <http://www.familydent.com.ar/implante.htm>

11. A. Norman y colaboradores. "*Atlas de cirugía oral*". Panamericana. 1995. 1-41.

12. <http://www.siderman.com>

13. HERRERO Mariano. "*Atlas de procedimientos clínicos en implantología oral*".TRP.39-65.

14. <http://www.come.org/revista/vol3-n2/form1.html>